

Antwoordformulieren open vragen

Herhaaltoets : 50207
Datum : 13 juli 2011
Aanvang :

Studentnummer :

Studentnaam :

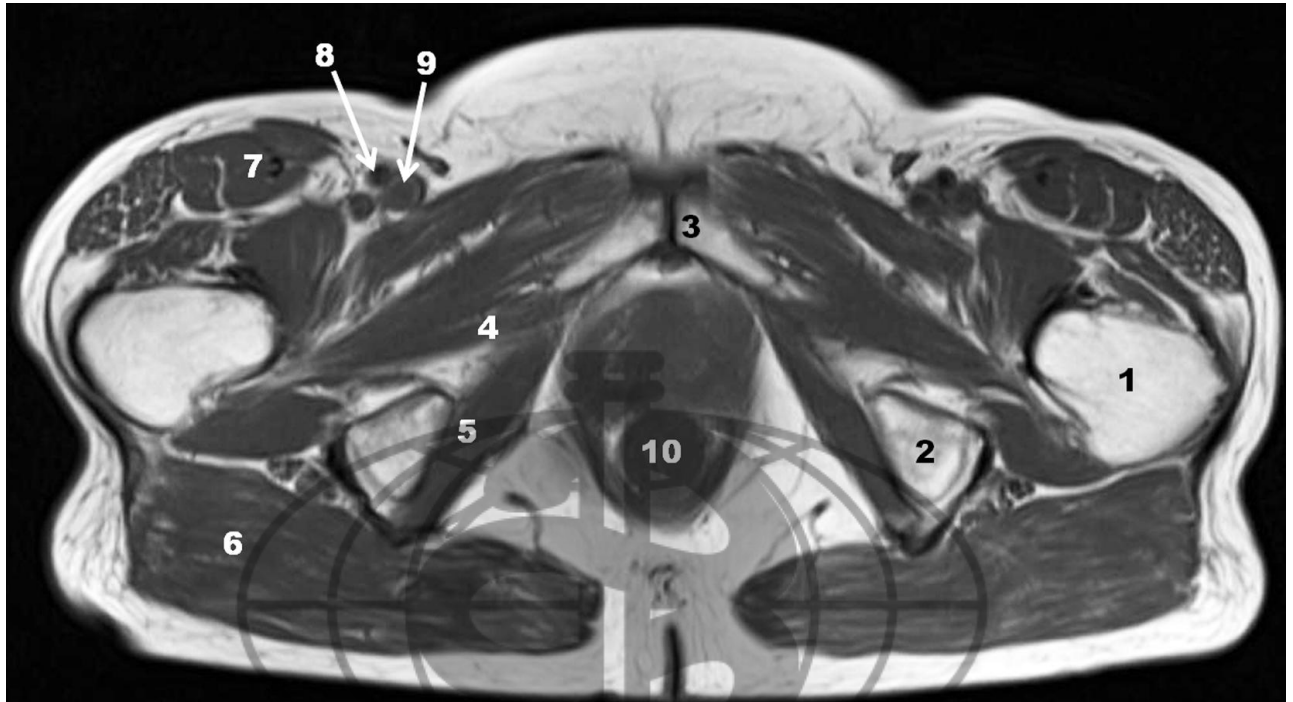


ANTWOORDFORMULIER

Naam student:

Studentnummer:

--	--	--	--	--	--	--



Een transversale doorsnede van het bekken



ANTWOORDFORMULIER

Naam student: _____

Studentnummer:

--	--	--	--	--	--	--

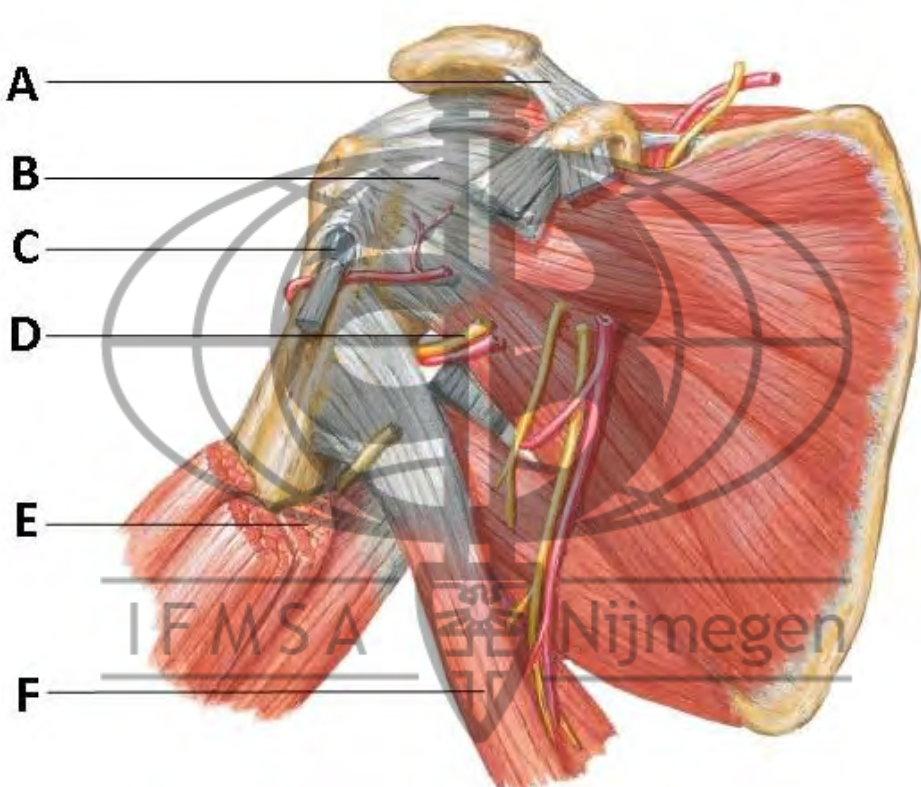
		<i>Kolom tbv correctie (maximaal aantal punten per vraag)</i>
1.	Medische gegevens MR onderzoek van het bekken met een T1 gewogen sequentie. Uit de serie van 30 beelden wordt hierboven een transversale doorsnede afgebeeld. Het onderzoek bij deze 50 jarige vrouw liet geen afwijkingen zien.	
a.	Hoe heet het bot aangegeven met het cijfer 1?	1
b.	Hoe heet de botstructuur aangegeven met het cijfer 2?	1
c.	Hoe heet de botstructuur aangegeven met het cijfer 3?	1
d.	Hoe heet de spier aangegeven met het cijfer 4?	1
e.	Hoe heet de spier aangegeven met het cijfer 5?	1
f.	Hoe heet de spier aangegeven met het cijfer 6?	1
g.	Hoe heet de spier aangegeven met het cijfer 7?	1
h.	Hoe heet de vena aangegeven met het cijfer 8?	1
i.	Hoe heet de arteria aangegeven met het cijfer 9?	1
j.	Hoe heet de orgaanstructuur aangegeven met het cijfer 10?	1

ANTWOORDFORMULIER

Naam student: _____

Studentnummer: _____

--	--	--	--	--	--	--

2	Geef aan hoe de 6 verschillende structuren op deze afbeelding van de ventrale zijde van de rechter schouder genoemd worden.	<i>Kolom tbv correctie (maxima al aantal punten per vraag)</i>
		6

A:		1
B:		1
C:		1
D:		1
E:		1
F:		1

ANTWOORDFORMULIER

Naam student: _____

Studentnummer: _____

--	--	--	--	--	--	--

3	Geef aan hoe de 6 verschillende structuren van deze laterale intra-capsulaire afbeelding van de rechter schouder genoemd worden.	<i>Kolom t/v correctie (maxima al aantal punten per vraag)</i>
		6

A:		1
B:		1
C:		1
D:		1
E:		1
F:		1

ANTWOORDFORMULIER

Naam student: _____

Studentnummer: _____

--	--	--	--	--	--	--

4.	Jan de vries gaat in de weekenden graag op de mountainbike door de bossen fietsen. Afgelopen zondag kwam hij hierbij ten val op de uitgestrekte rechter hand. Hij heeft veel pijn aan zijn rechter pols, hij ondersteunt hem met de andere hand. De stand van de pols is duidelijk afwijkend. Er is een fors hematoom rondom de pols, de vingers kan hij of wil hij niet goed meer bewegen. Elk stootje tegen het lichaam geeft hem veel pijn. Hij ziet erg bleek in het gelaat. Als u test of er asdrukpijn bestaat, is dat uiterst pijnlijk.	<i>Kolom tbv correctie (maximaal aantal punten per vraag)</i>
a.	U heeft de overtuiging dat de pols is gebroken. Welk van de activerende gegevens wijst daar het meest op?	1
b.	U laat een röntgenfoto maken van de pols. Het betreft een zogenaamde Colles'fractuur. Beschrijf precies hoe het bot hierbij is gebroken?	2
c.	U besluit dat de fractuur moet worden gereponeerd. Wat moet u vooraf controleren?	1
d.	De nacht na het ongeval krijgt de patiënt veel pijn van zijn pols, die gisteren gegipst is met circulair gips. Wat is de oorzaak van de toegenomen pijnklachten?	1
e.	Welke behandeling pas je nu toe?	1
f.	Moet je een nieuwe röntgenfoto maken? Leg uit waarom wel of waarom niet	2
g.	Na 6 weken mag het gips er af. U besluit om geen foto te laten maken aangezien een fractuur van de pols na deze periode altijd vast zit. Hoe kunt u dit klinisch nog testen?	1

ANTWOORDFORMULIER

Naam student: _____

Studentnummer: _____

--	--	--	--	--	--	--

5.	Johan Neeskens, een 8-jarige jongen, heeft zijn linker onderbeen geblesseerd met voetballen. Er zit een hematoom midden op het onderbeen. Johan kan niet meer op zijn been staan.	<i>Kolom tbv correctie (maximaal aantal punten per vraag)</i>
a.	Je ziet Johan op de eerste hulp. Hij heeft veel pijn aan zijn onderbeen. Je schrijft een röntgenfoto voor. Schrijf de aanvraag voor de röntgenfoto, met de vraagstelling en beschrijf ook wat je precies hierbij op de foto gezet wilt hebben?	2
b.	Op de röntgenfoto is te zien dat het bot aan 1 kant gebroken is en aan de andere kant gebogen. Hoe heet een dergelijke fractuur?	1
c.	Hoe wil je Johan behandelen ?	1
d.	Is je behandeling hetzelfde als Johan 34 jaar oud is ? _____	2
e.	Welk zenuw letsel kan optreden bij een zeer proximale fractuur van de fibula ?	1

ANTWOORDFORMULIER

Naam student:

Studentnummer:

--	--	--	--	--	--	--

6.	Een 17 jarige jongeman wordt, rijdend op zijn brommer, aangereden door een auto. Er is sprake van een direct inwerkend geweld tegen zijn rechter onderbeen, een zgn. bumperletsel. Bij inspectie van het been ziet U een zwelling met excoriatie van de huid aan de voorzijde van het proximale onderbeen. Bij een dergelijk ongeval kan er sprake zijn van bot-of kniebandletsel.	<i>Kolom ibv correctie (maximaal aantal punten per vraag)</i>
a.	Benoem het botletsel in medische terminologie met locatie.	1
b.	Welk kniebandletsel vermoedt U	1
c.	Noem twee diagnostische testen bij lichamelijk onderzoek of aanvullend onderzoek die je uitvoert om het botletsel vast te stellen .	2
d.	Noem twee diagnostische testen bij lichamelijk onderzoek of aanvullend onderzoek die je uitvoert om het kniebandletsel vast te stellen .	2
e.	Hoe behandelt U het botletsel. Noem twee mogelijkheden .	2
g.	Hoe behandelt U het kruisbandletsel . Noem twee mogelijkheden.	2

ANTWOORDFORMULIER

Naam student:

Studentnummer:

--	--	--	--	--	--	--

7.	Een man van 32 jaar heeft rugklachten. De man werkt op de faculteit wiskunde en is bezig met een promotieonderzoek. Het is niet de eerste keer dat hij met deze klachten bij de arts komt. Het advies om geregeld te sporten heeft de man niet opgevolgd.	<i>Kolom tbv correctie (maximaal aantal punten per vraag)</i>
a.	De arts overweegt de diagnose 'ziekte van Bechterew'. Noem twee bevindingen bij fysisch-diagnostisch onderzoek die kunnen passen bij deze aandoening?	2
b.	Bij deze jonge man moet de arts ook aan oorzaken van de rugpijn denken die niet in de wervelkolom gelokaliseerd zijn. Noem twee zulke oorzaken.	2
c.	Gesteld dat de anamnese en het fysisch-diagnostisch onderzoek sterk wijzen in de richting van een acuut radiculair syndroom op niveau LV-S1. In hoeverre is dan complex aanvullend onderzoek nodig? Waarom is dit zo?	2
d.	Bij lagerugpijn zonder specifieke diagnose heeft fysiotherapie een plaats in de behandeling. Welke vorm van fysiotherapie is in dat geval bewezen effectief ?	2


ANTWOORDFORMULIER

Naam student:

Studentnummer:

--	--	--	--	--	--	--

8.	Mijnheer C, 57 jaar oud, heeft pijnklachten in de nek. Hij meldt dat hij deze klachten in wisselende mate al drie jaar heeft, alleen wordt het de laatste weken duidelijk erger. De man werkt als freelance fotograaf voor de lokale krant. Hij is gehuwd. Zijn enige zoon is al enkele jaren het huis uit.	<i>Kolom ibv correctie (maximaal aantal punten per vraag)</i>
a.	Welke beweging in de nek is het meest beperkt indien mijnheer C. artrose van de nek heeft?	1
b.	Op de röntgenfoto die van de nek van mijnheer C. is gemaakt, wordt 'discopathie' gezien. Leg uit wat 'discopathie' is en vermeldt de pathologische betekenis ervan .	2
c.	Mijnheer C. blijkt bezorgd te zijn. Bij zijn buurvrouw is onlangs een kwaadaardige aandoening met uitzaaiingen in de wervels van de nek geconstateerd. Met welk aanvullend onderzoek zijn dergelijke uitzaaiingen het beste zichtbaar te maken?	1
d.	De arts ziet in zijn dossier bij mijnheer C. enkele jaren geleden de aantekening 'aspecifieke nekpijn'. Geef de belangrijkste overeenkomst en het belangrijkste verschil tussen 'aspecifieke nekpijn' en 'artrose van de nek'.	2



ANTWOORDFORMULIER

Naam student:

Studentnummer:

--	--	--	--	--	--	--

9.	Het is weekend en er is een familie reunie. Ze weten dat je geneeskunde studeert en hebben wat vragen voor je. Tante Lotte komt bij je met heupklachten. Ze is 40 jaar oud en ze klaagt over pijn aan de buitenzijde van haar heup met name als ze wil slapen. De bewegelijkheid van haar heup is goed.	<i>Kolom tbv correctie (maximaal aantal punten per vraag)</i>
a.	Welke diagnose is het meest waarschijnlijk ?	1
b.	Welke bevinding bij lichamelijk onderzoek helpt je bij bevestiging van je diagnose?	1
c.	Stel ze is nu je oma van 80 jaar oud en klaagt over langer bestaande pijn in haar lies die uitstraalt naar de knie. Welke diagnose is het meest waarschijnlijk ?	1
d.	Welke bevinding bij lichamelijk onderzoek helpt je bij bevestiging van je diagnose?	1

10.	Henk komt bij je met knieklachten, hij is je neef van 18 jaar en is zojuist het jaarlijkse voetbalpartijtje door je oudere oom getackled. De hopen zijn nog zichtbaar aan de buitenzijde van zijn nog slanke knie. Hij heeft nu echter aan de binnenzijde van de knie pijn en hij zegt zijn knie iets instabiel aanvoelt.	<i>Kolom tbv correctie (maximaal aantal punten per vraag)</i>
a.	Welke diagnose is het meest waarschijnlijk	1
b.	Welke bevinding bij lichamelijk onderzoek helpt je bij bevestiging van je diagnose?	1
c.	Stel hij is je oom van 63 jaar en heeft na een tackle plotseling een hele dikke knie. Terwijl hij normaal nooit knieklachten heeft en niet snel klaagt, heeft hij nu veel pijn. Hij kan niet meer op zijn been staan. De gehele bovenzijde van zijn onderbeen is gevoelig bij aanraken. Welke diagnose is het meest waarschijnlijk?	1
d.	Welke bevinding bij aanvullend onderzoek wil je aanvragen?	1

ANTWOORDFORMULIER

Naam student: _____

Studentnummer: _____

--	--	--	--	--	--	--

11.	Een 18 jarige man met blanco voorgeschiedenis presenteert zich op uw polikliniek met 'zwakke enkels'. Hij is bij het voetballen al een paar keer door zijn enkels gegaan, ook na een relatief gering trauma. Het liefst loopt hij nog op basketbalschoenen. Over gevoelstoornissen klaagt hij niet. Bij navraag geeft hij aan dat hij wellicht net iets minder sterk is dan zijn zus daar waar het gaat om potjes opendraaien. Bij lichamenlijk onderzoek op de onderzoeksbank valt op dat de achillespees beiderzijds verlaagd is en is er dubieus minimale zwakte van de voetheffers. De vibratiezin is iets verminderd. Verder heeft patient een opvallend hoge wreef 'die in de familie voorkomt'	<i>Kolom tbv correctie (maximaal aantal punten per vraag)</i>
a.	Waar lokaliseert u de klachten ?	1
b.	Wat is uw werkdiagnose ?	1
c.	Kunt u bij deze patient aangeven waarom een EMG vooral zinvol is ?	2
d.	Stel nu dat deze patient ook nog zou hebben geklaagd over heftige pijn in de voeten zonder uitstraling. Zou dat uw werkdiagnose veranderen en waarom ?	2
12.	Welke vier bevindingen bij het klinisch neurologisch onderzoek pleiten voor een parese van centrale origine ?	<i>Kolom tbv correctie (maximaal aantal punten per vraag)</i>
a.		4

ANTWOORDFORMULIER

Naam student:

Studentnummer:

--	--	--	--	--	--	--

13.	U ziet een patiënt die nooit eerder een artritis heeft gehad, en zich nu presenteert met een acute artritis met roodheid van het gewricht. U weet dat de meeste gewrichtsontstekingen niet gepaard gaan met roodheid.	<i>Kolom tbv correctie (maximaal aantal punten per vraag)</i>
a.	Welke oorzaken van een acute artritis gepaard gaande met roodheid kent u, noem er twee ?	2
b.	De belangrijkste en snelste manier om deze twee ziektebeelden van elkaar te onderscheiden is middels een gewrichtspunctie. Wat voor onderzoek kunt u laten doen (of doet u zelf) met synoviaal vloeistof? Noem drie onderzoeken.	3
c.	Bij welk van de door U bedachte ziektebeelden komt koorts voor?	1

14.	Een patiënte presenteert zich bij u met al lang bestaande poly-artritis. Bij lichamelijk onderzoek vindt u knobbeltjes bij de ellebogen in de bursa olecrani.	<i>Kolom tbv correctie (maximaal aantal punten per vraag)</i>
a.	Bij welke twee reumatische aandoeningen kunt u knobbeltjes aldaar verwachten?	2

ANTWOORDFORMULIER

Naam student: _____

Studentnummer: _____

--	--	--	--	--	--	--

15.	U ziet op de polikliniek een 35-jarige patiënt in verband met een vasculitis op basis van de ziekte van Wegener, een systemische vasculitis. Gezien het feit dat er sprake is van nier-betrokkenheid gaat u onder andere starten met een hoge dosering Prednison 60 mg per dag. U weet dat patiënt deze Prednison gedurende langere tijd in hoge dosering nodig zal hebben.	<i>Kolom tbv correctie (maximaal aantal punten per vraag))</i>
a.	Hoe heet het eerste keus profylactische medicament wat bij een door Prednison geïnduceerde osteoporose voorgeschreven wordt? Noem de groepsnaam.	1
b.	U weet dat ook voldoende kalk- en vitame- D-inname belangrijk is. Wat is de aanbevolen hoeveelheid calcium in de voeding voor patiënten die Prednison gebruiken?	1
c.	Noem twee belangrijke bronnen van vitamine D.	2
d.	Noem twee andere belangrijke bijwerkingen van Prednison die u met patiënt zult bespreken voor u start.	2
e.	Welke auto-antistof zult u aanvragen bij een patiënt met verdenking op de ziekte Wegener?	1
f.	Stel dat bovengenoemde patiënte ook een vasculitis van de huid heeft wat kunt U dan verwachten bij inspectie van de nagels. Noem 1 te verwachte afwijking.(Dezelfde afwijkingen kunt U vinden bij patiënten met een vasculitis van de huid op basis van een RA of SLE)	1

ANTWOORDFORMULIER

Naam student: _____

Studentnummer: _____

--	--	--	--	--	--	--

16.	U ziet een 40-jarige patiënte op de polikliniek reumatologie in verband met een symmetrische poly-artritis van de handen en de MTP-gewrichten. U denkt aan een reumatoïde artritis. De huisarts heeft al paracetamol en NSAID's geprobeerd gedurende enkele weken met onvoldoende effect. U wilt gaan starten met een DMARD, maar weet dat dit enige tijd duurt voor het effect heeft.	<i>Kolom tbv correctie (maximaal aantal punten per vraag)</i>
a.	Wat kunt u patiënte ter overbrugging voorschrijven naast de reeds gegeven paracetamol en NSAID?	1
b.	U gaat tevens starten met een DMARD zoals eerder gezegd. Welk DMARD is het eerste keuzepreparaat bij een recent ontstane reumatoïde artritis?	1
c.	Patiënte is recent bevallen van haar derde kind en ondervindt veel problemen met de dagelijkse verzorging van haar baby. Naar welk paramedisch discipline zou u patiënte verwijzen om haar daarbij te adviseren?	1
d.	De huisarts had al enig bloedonderzoek ingezet zoals de bezinking, die verhoogd bleek (30 mm per uur). En ook de reumafactor was geprikt, deze was negatief. Welke auto-antistof kunt u nog laten bepalen in het kader van verdenking op een reumatoïde artritis?	1
e.	Patiënte heeft pas relatief kort last van ontstekingen van gewrichten, toch laat de reumatoloog op dit moment een hand- en voetfoto maken. Wat zou de achterliggende gedachte daar achter zijn?	2
f.	Na 3 maanden ziet U haar terug op de polikliniek. Ze heeft goed gereageerd op de medicatie en haar reumatoïde artritis is vrijwel in remissie. Patiënte heeft vroeger veel aan sport gedaan en wil dit zo snel mogelijk gaan hervatten. Wat is uw visie daarover, en beargumenteer Uw antwoord.	2

ANTWOORDFORMULIER

Naam student: _____

Studentnummer:

--	--	--	--	--	--	--

17.	<u>Leg uit wat men bij de volgende operaties doet</u>	<i>Kolom tbv correctie (maximaal aantal punten per vraag)</i>
a.	Arthroscopie	1
b.	Artrrotomie	1
c.	Resectie artroplastiek	1
d.	Arthrodesse	1
e.	Endoprothese plaatsing	1
f.	Osteotomie	1
g.	Leg het verschil uit tussen een tenolyse en een tenodese.	1
h.	Geef een voorbeeld van een ziektebeeld waarbij een tenodese een goede chirurgische behandeling is	1