

### **Afkortingenlijst**

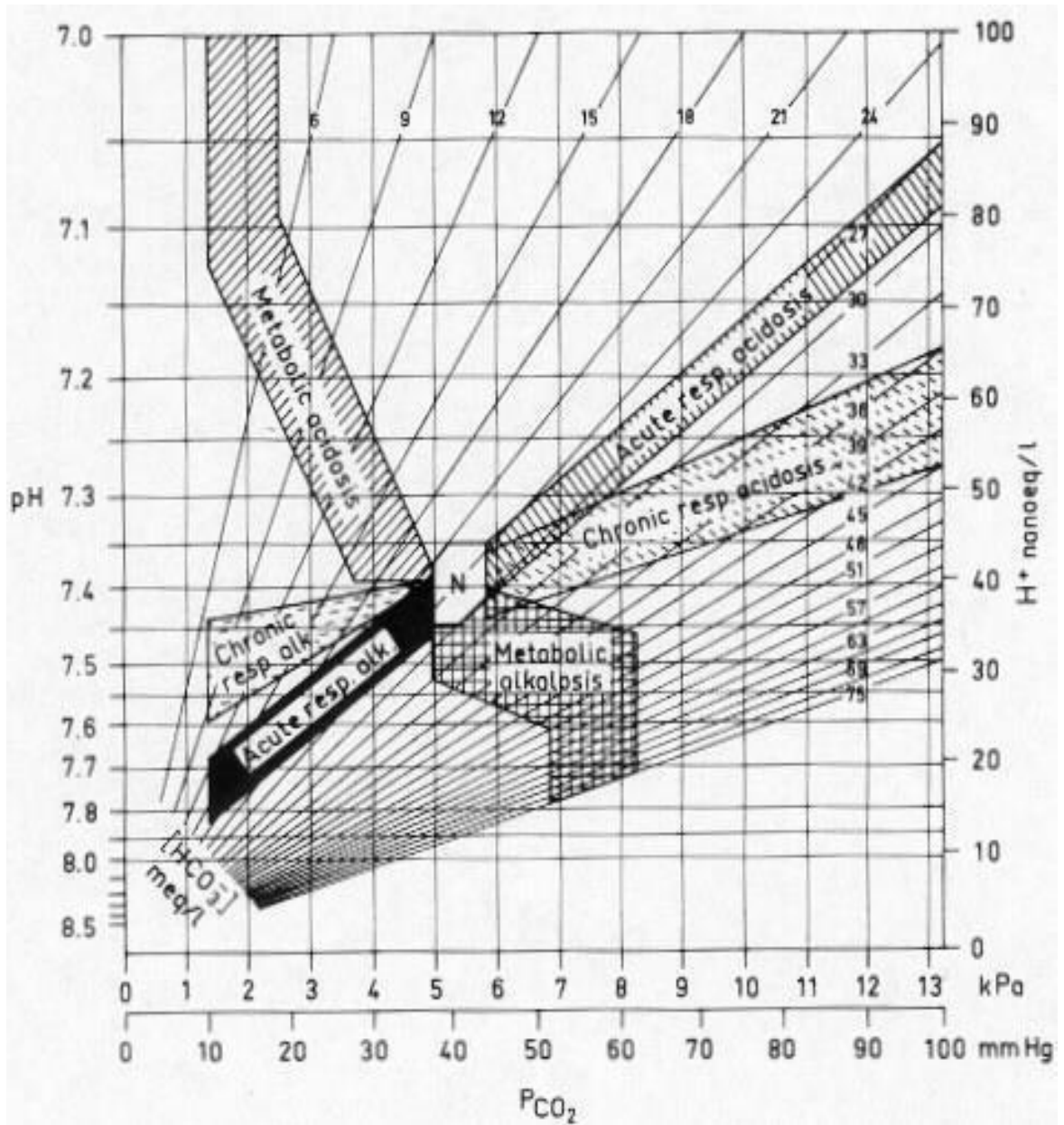
ACE	angiotensine converterend enzym
ALS	Amyotrofische Laterale Sclerose
ANA	antinucleaire antistoffen
ANCA	antineutrofiel cytoplasmatische antistoffen
Anti GBM	antistoffen tegen de glomerulaire basaal membraam
AV	atrioventriculair
BPPD	Benigne Paroxismale Positieafhankelijke Duizeligheid
BSE	bezinkingssnelheid der erythrocyten
COPD	chronic obstructive pulmonary diseases
CPAP	Continuous positive airway pressure
CRP	C-reactieve proteïne
CRT	Cardiale resynchronisatie therapie
CT	computer tomografie
CVA	cerebro vasculair accident
CVD	centraal veneuze druk
DOAC	Directe Orale Anticoagulantia
EBUS	Endo Bronchial Ultra Sound
ECG	elektrocardiogram
ERCP	Endoscopische Retrograde Cholangiopancreaticografie
FSH	follikelstimulerend hormoon
(e)GFR	(estimated) glomerulaire filtratie snelheid
GHB	gamma-hydroxyboterzuur
HELLP	Hemolysis Elevated Liver enzymes and Low Platelets
HDL	high density lipoproteins
HPV	Humaan papillomavirus
ICD	implanteerbare cardioverter defibrillator
IV	intraveneus
LAD	Left Anterior Descending coronary artery
LDL	low density lipoproteins
LH	luteïniserend hormoon
MCV	mean corpuscular (cell) volume
MMSE	mini mental state examination
MRI	magnetic resonance imaging
MTP	metatarsale phalanx
NRS	Numeric (pain) rating scale (VAS-score)
NSAID	non-steroidal anti-inflammatory drugs
OSAS	obstructief slaap apnoe syndroom
PCI	percutane coronaire interventie
PIP	Proximale Interphalangeale gewricht
SIAS	spina iliaca anterior superior
SLE	systemische lupus erythematodes
SNRI	Selective Serotonin and Noradrenalin Reuptake Inhibitor
SOLK	somatisch onvoldoende verklaarde lichamelijke klachten
SPECT	Single Photon Emission Computed Tomography
SSRI	selective serotonine reuptake inhibitor
STEC	shiga-toxine producerende E. coli
TIA	transient ischaemic attack
TIPS	Transjugulaire Intrahepatische Portosystemische Shunt
TSH	thyroïd stimulerend hormoon



Oestradiol

vrouw	100 - 575	pmol/l	folliculair
vrouw	175 - 1150	pmol/l	midcyclus
vrouw	120 - 1100	pmol/l	luteaal
vrouw	0 - 180	pmol/l	postmenopauze

Zuur/base normogram



### Vraag 1

Een 26-jarige man meldt zich op zaterdagavond tijdens het stappen op de Spoedeisende Hulp met een half uur eerder ontstane snelle hartkloppingen. Hij heeft veel alcohol gedronken. De bloeddruk is 90/60 mmHg. Het electrocardiogram toont een smal-complex tachycardie met een irregulair RR-interval zonder te onderscheiden P-toppen. De behandeling van eerste keuze op dit moment is...

1. bisoprolol i.v.
2. digoxine i.v.
3. elektrische cardioversie.
4. flecaïnide i.v.

### Vraag 2

Op de Eerste Hulp is een 25-jarige man, met in de voorgeschiedenis psychoses, binnengebracht die sinds enkele uren een afwijkende stand van het hoofd heeft. Het hoofd staat in retroflexie (achterover gekanteld). Er zijn geen andere afwijkingen. Hij gebruikt een anti-psychoticum. Van welke bewegingsstoornis is bij deze man meest waarschijnlijk sprake?

1. Chorea
2. Dystonie
3. Myoclonus

### Vraag 3

Een 28-jarige man raakt betrokken bij een steekpartij. Hij loopt hierbij een steekwond op in de rug met een complete halfzijdige beschadiging van het myelum. Hij heeft een paralyse van zijn linker been. De kracht in zijn rechter been is ongestoord. Wat is de meest waarschijnlijke bevinding ten aanzien van de vitale sensibiliteit?

1. Gestoord aan het linker been
2. Gestoord aan het rechter been
3. Ongestoord

### Vraag 4

Een 21-jarige vrouw komt op het spreekuur van de huisarts voor een gesprek over anticonceptie. Ze gebruikt al jaren de anticonceptiepil, maar zou graag over willen stappen op een andere methode. Ze twijfelt tussen een koperspiraaltje, hormoonspiraaltje en implantatiestaafje. Vanuit haar geloofsovertuiging is het voor patiënte erg belangrijk dat ze iedere maand haar menstruatie heeft. Welke anticonceptiemethode past het beste bij deze vrouw?

1. Hormoonspiraaltje
2. Implantatiestaafje
3. Koperspiraaltje

### Vraag 5

Een 45-jarige patiënt heeft in verband met een coloncarcinoom, 3 dagen geleden een hemicolectomie links met primaire anastomose ondergaan. Hij ontwikkelt nu een tachycardie en koorts. Wat is de meest waarschijnlijke diagnose?

1. Een pneumonie
2. Darmischemie
3. Naadlekkage

### Vraag 6

Een 67-jarige vrouw ligt op de hartbewaking omdat zij vier dagen geleden een klein tot middelgroot inferior myocardinfarct heeft doorgemaakt. Patiënte klaagt plotseling over heftige kortademigheid met transpireren. Zij heeft geen pijn op de borst. Bij lichamelijk onderzoek is zij grauw en onrustig. De bloeddruk is 97/75 mm Hg, terwijl een dag eerder de bloeddruk nog 135/87 mm Hg was. Pols 112/min regulair en aequaal. Over de longen zijn er crepitaties. De harttonen zijn normaal met een nieuw graad 3/6 holosystolisch geruis met punctum maximum aan de apex. Het ECG toont geen nieuwe afwijkingen. De thorax-foto toont longoedeem. De meest waarschijnlijke diagnose is hartfalen als gevolg van...

1. massale longembolie.
2. links-rechts shunt bij een ventrikel septum ruptuur.
3. slechte linker ventrikelfunctie door hartspierverlies.
4. slechte linker ventrikelfunctie door nieuwe acute ischemie.

### Vraag 7

Een 79-jarige vrouw komt na een val op de Spoedeisende Hulp. Ze blijkt een hyponatriëmie te hebben van 118 mmol/l. Ze krijgt een infuus met 3% NaCl om het natriumgehalte voorzichtig te verhogen. Waarop bestaat het grootste gevaar wanneer het natriumgehalte te snel stijgt?

1. Hersenoedeem
2. Osmotisch demyelinisatie syndroom

### Vraag 8

Een 63-jarige vrouw heeft sinds drie dagen een scheef gezicht: de rechter mondhoek hangt af en zij kan het rechter oog niet meer helemaal dicht krijgen. De conclusie is dat er dat er waarschijnlijk sprake is van een Bellse parese. Behandeling met welke medicatie is, naast oogdruppels en/of een horlogeglasverband, geïndiceerd?

1. Aciclovir
2. Ceftriaxon
3. Prednison

### Vraag 9

Op de Spoedeisende Hulp zijn drie patiënten ingeschreven met de volgende klachten:

- Patiënt 1: Jongen van 11 jaar met sinds gisteren progressief forse pijn rondom de navel, zonder koorts.
- Patiënt 2: Vrouw van 83 jaar, zonder pijn met hoge koorts en koude rillingen.
- Patiënt 3: Vrouw van 24 jaar, veel pijn in een enkel na verzwikking met volleybal gisteren.

De triage volgorde van deze patiënten op basis van de kliniek is:

1. eerst patiënt 1, dan patiënt 2 en daarna patiënt 3.
2. eerst patiënt 1, dan patiënt 3 en daarna patiënt 2.
3. eerst patiënt 2, dan patiënt 1 en daarna patiënt 3.
4. eerst patiënt 3, dan patiënt 2 en daarna patiënt 1.

### Vraag 10

Een 41-jarige vrouw met diabetes mellitus is conservatief behandeld voor een polsfractuur links waarbij haar arm tijdelijk met een mitella is geïmmobiliseerd. Na herstel van de polsfractuur ontwikkelt zij schouderklachten. Zij ervaart veel pijn, ook 's nachts en in rust. Bij lichamelijk onderzoek is er sprake van atrofie van haar musculus deltoïdeus links. Passief bewegingsonderzoek: exorotatie 10 graden, endorotatie 35 graden, abductie 45 graden. De meest waarschijnlijke diagnose is...

1. adhesieve capsulitis.
2. artrose acromio-claviculaire gewricht.
3. omartrose.
4. subacromiaal pijnsyndroom.

### Vraag 11

Een 40-jarige patiënte met ossaal en lever gemetastaseerd mammacarcinoom, heeft sinds 3 maanden een therapiepauze in verband met bijwerkingen (malaise, moe) van de chemotherapie die zij kreeg. Nu heeft zij heel veel pijn in het midden van haar rug. CT-evaluatie toont een wervelmetastase Th10 met ingroei richting het spinale kanaal. Daarnaast is er ook sprake van progressie van de overige orgaanmetastasen. Wat is de best passende vervolgstap in de behandeling voor deze vrouw?

1. Herstart chemotherapie
2. Radiotherapie wervelmetastase Th10
3. Stabiliserende chirurgie Th10

### Vraag 12

Een 45-jarige vrouw wordt op de Spoedeisende Hulp gezien in verband met plots ontstane ernstige kortademigheid. De arts vermoedt dat de vrouw een longembolie heeft. Indien er bij auscultatie een afwijking gehoord wordt, die past bij een longembolie, welk geluid zal dan het meest waarschijnlijk gehoord worden?

1. Pleurawrijven
2. Verminderd of opgeheven ademgeruis
3. Verscherpt ademgeruis

### Vraag 13

Bij een 53-jarige man met levercirrose wordt een duodenoscopie verricht om te beoordelen of hij oesofagusvarices heeft. Hij slikt dagelijks propranolol. Desondanks worden varices gevonden, die de maag-, darm-, leverarts wil behandelen. Wat is nu de beste behandeling?

1. Een Ella-Danis stent
2. Een TIPS
3. Rubberbandligatie

### Vraag 14

Een 56-jarige nullipara komt op het spreekuur van de gynaecoloog in verband met postmenopauzaal vaginaal bloedverlies. Haar laatste menstruatie was op 51-jarige leeftijd en daarna heeft ze nooit meer bloedverlies gehad tot momenteel. Zij heeft nu sinds twee dagen weinig helder rood bloedverlies. De gynaecoloog maakt een transvaginale echo en ziet een verdikt endometrium van 10 mm. Wat is het meest aangewezen vervolg beleid?

1. Expectatief beleid
2. Pipelle (biopt endometrium)
3. Stollingsonderzoek
4. Watercontrast (sis) echoscopie

### Vraag 15

Bij een 55-jarige vrouw zijn beide ovaria verwijderd vanwege ovariële cysten. Recent bleek ze draagster van een BRCA-gen pathogene kiembaanvariant te zijn. Welke aanvullende ingreep is nu bij haar geïndiceerd?

1. Enkel een diagnostische laparoscopie
2. Enkel verwijdering van de tubae
3. Verwijdering van de tubae en uterus

### Vraag 16

Van therapieresistente hypertensie (TRH) is sprake als een patiënt toch een praktijkbloeddruk boven de 140/90 mmHg heeft, ondanks adequaat gebruik van 3 of meer antihypertensiva (waarvan 1 een diureticum moet zijn). Bij veel patiënten blijkt er echter geen sprake te zijn van TRH, maar is er een onderliggende reden voor het niet bereiken van de streefwaarde. Er is dan sprake van pseudo-TRH. Welke combinatie van factoren draagt het meeste bij aan pseudo-TRH?

1. Een wittejasseneffect en therapieontrouw
2. Gebruik van comedicaatie en roken
3. Roken en een wittejasseneffect
4. Therapieontrouw en gebruik comedicaatie

### Vraag 17

Een 24-jarige vrouw heeft klachten van een branderig gevoel bij het plassen, pijn in de onderbuik en vaak naar het toilet moeten. De huisarts denkt aan een urineweginfectie en besluit urineonderzoek in te zetten met een dipstick in een vers geloosd urinemonster. Welke van onderstaande bevindingen bevestigt de diagnose urineweginfectie? Een positieve...

1. erycyttest.
2. leucocytest.
3. nitriettest.

### Vraag 18

Een 45-jarige man is opgenomen in verband met een psychotische depressie. Hij wordt ingesteld op haloperidol en nortriptyline (een TCA) waarop zijn klachten verminderen. Vanwege slaapproblemen gebruikt hij temazepam. De man ontwikkelt galactorroe. De arts vermoedt dat dit een bijwerking is van de gebruikte medicatie. Door welke medicatie wordt deze galactorroe meest waarschijnlijk veroorzaakt?

1. Haloperidol
2. Nortriptyline
3. Temazepam

### Vraag 19

Een vrouw van 78 jaar wordt opgenomen via de Spoedeisende Hulp vanwege verwardheid en algehele zwakte. Haar bloeddruk is 110/60 mmHg met een pols van  $\pm 80$  irregulair/min. De bloedwaarden laten een serumnatrium zien van 116 mmol/l en een kreatinine van 168  $\mu\text{mol/l}$ . Het urineonderzoek toont een urinecreatinine van 8 mmol/l, urineosmolaliteit 600 mosmol/kg en een urinenatrium van 18 mmol/l. Wat is de meest waarschijnlijke oorzaak van de hyponatriëmie?

1. Cerebral salt wasting
2. SIADH
3. Volumedepletie



### Vraag 20

Bij een 53-jarige man met een blanco medische voorgeschiedenis wordt een echo van de buik verricht in het kader van de follow-up van een verwijde aorta. De man heeft geen buikklachten. Tijdens de echo worden stenen in de galblaas gezien. Welk beleid is het meest aangewezen ten aanzien van deze galstenen?

1. Bepalen leverenzymen in bloed
2. Expectatief beleid
3. Herhalen van de ECHO van de galblaas over 6 maanden
4. Verwijzen naar de chirurg voor een cholecystectomie

### Vraag 21

Een 38-jarige vrouw heeft de gedachte dat ze alle rode voorwerpen 3 maal aan moet tikken, omdat er anders een ongeluk gebeurt. Toen deze gedachte twee jaar geleden begon, voelde het voor haar nog niet zo serieus, maar in de loop van de tijd zijn de klachten uitgebreid. Het afgelopen jaar was ze drie uur per dag bezig met het steeds moeten aantikken van voorwerpen. Ze geeft aan dat ze weet dat ze op deze manier geen invloed kan hebben op de loop der dingen, maar ze durft er toch niet mee te stoppen. Bij welke stoornis passen deze klachten het beste?

1. Dwangmatige persoonlijkheidsstoornis
2. Obsessieve compulsieve stoornis
3. Waanstoornis

### Vraag 22

Een 45-jarige patiënt heeft aanvalsgewijze dyspnoe. Hij heeft bij de aanvallen last van een licht gevoel in zijn hoofd en tintelingen in handen en rondom de mond. De oorzaak van de dyspnoe is meest waarschijnlijk...

1. cardiaal.
2. niet cardiopulmonaal.
3. pulmonaal.

### Vraag 23

Een 31-jarige vrouw, G2P1, is 25+4 weken zwanger. Omdat haar eerste zwangerschap werd gecompliceerd door pre-eclampsie, komt ze op controle in het ziekenhuis. De verpleegkundige meet een bloeddruk van 155/99 mmHg en na 15 min een bloeddruk van 148/94 mmHg. Welk aanvullend onderzoek moet in elk geval worden ingezet om de diagnose pre-eclampsie te kunnen stellen?

1. Doppler onderzoek van de a. umbilicalis
2. Eiwit in de 24-uurs urine
3. Leverenzymen (ALAT/ASAT) in het bloed
4. Trombocyten en de stollingstijden

### Vraag 24

Een 62-jarige vrouw bezoekt de huisarts in verband met depressieve klachten. Tijdens de anamnese blijkt dat er sedert 6 maanden ook sprake is van overmatig alcoholgebruik. De vrouw geeft aan dat ze drinkt om haar depressieve gevoelens de baas te kunnen, maar dat ze heeft ingezien dat dit uiteindelijk niet de oplossing is. Ze wil 'vooralsnog geen gesprekstherapie' maar vraagt om ondersteuning met medicatie voor haar depressie. 'Zodat ze ook minder alcohol nodig heeft', zegt ze. Wat is nu de juiste insteek voor het beleid?

1. **Eerst de alcoholafhankelijkheid behandelen en daarna, indien nog actueel, de depressieve klachten**
2. Eerst instellen op een SSRI gedurende 2-4 weken en daarna, indien nog actueel, het alcoholgebruik afbouwen
3. Tegelijkertijd de depressie en de alcoholafhankelijkheid behandelen met een SSRI gecombineerd met een langwerkend benzodiazepine

### Vraag 25

Een 80-jarige man heeft een vervorming bemerkt van het beeld van zijn rechter oog. Met het linker oog ziet hij normaal. Waar is het probleem van het rechteroog het meest waarschijnlijk gelokaliseerd?

1. Cornea
2. Glasvocht
3. Lens
4. **Macula**

### Vraag 26

Een 32-jarige vrouw heeft al twee dagen een brandende pijn op de buik rechts. Op de derde dag komen er opeens jeukende vesikels en erytheem tevoorschijn. Welk virus veroorzaakt meest waarschijnlijk deze aandoening?

1. Herpes simplex virus
2. **Varicella zoster virus**
3. Cytomegalie virus

### Vraag 27

Een 33-jarige vrouw heeft een onregelmatige menstruele cyclus. Bij echoscopisch onderzoek ziet de gynaecoloog in het myometrium meerdere bolronde afwijkingen. Wat is de meest waarschijnlijke diagnose?

1. Adenomyotische cysten
2. Endometriumpoliepen
3. **Myomen**

**Vraag 28**

Een patiënt met hartfalen komt in één week 10 kg aan door de ontwikkeling van perifeer oedeem. Van welk ion of van welke verzameling moleculen is procentueel de totale hoeveelheid in het lichaam toegenomen in vergelijking met de situatie van de week ervoor?

1. Eiwit
2. Kalium
3. Natrium
4. Vet

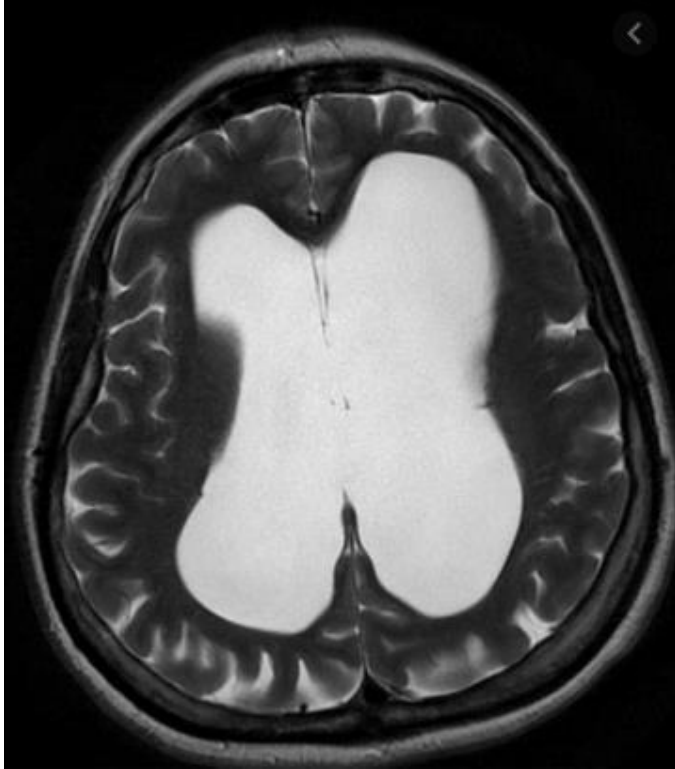
**Vraag 29**

Een 47-jarige vrouw ondergaat een laparoscopische galblaas operatie. Zes maanden na de operatie komt de vrouw opnieuw op het spreekuur van de chirurg in verband met een pijnloze zwelling bij de navel. Wat is de meest waarschijnlijke diagnose?

1. Abces
2. Achtergebleven galsteen
3. Haematoom
4. Trocar hernia

### Vraag 30

Een 35-jarige vrouw is 6 weken geleden gediagnosticeerd met een cerebrale sinustrombose, waarvoor zij behandeld wordt met orale anticoagulantia. Ze klaagt nu over geleidelijk progressieve hoofdpijn. Er wordt een MRI-hersenen verricht welke een hydrocefalus laat zien. Van welk type hydrocefalus is hier het meest waarschijnlijk sprake?



1. **Communicerende hydrocefalus**
2. Obstructieve hydrocefalus

### Vraag 31

Een 83-jarige patiënt met chronische stabiele angina pectoris bemerkt dat hij wat gemakkelijker dan voorheen en ook bij minder intensieve inspanning, de typische pijn op de borst krijgt. Hij gebruikt trouw zijn medicatie: lisinopril, metoprolol, isosorbide-dinitraat, alle 3 in maximale dosering, acetylsalicylzuur en simvastatine. De bloeddruk bedraagt 138/87 mm Hg, hartfrequentie in rust 75 slagen per minuut. De arts acht aanpassing van de medicatie wenselijk. Wat is de meest logische toevoeging aan zijn medicatie?

1. **Amlodipine (een calciumantagonist)**
2. Furosemide (een diureticum)
3. Losartan (een angiotensine-II receptor antagonist)
4. Prazosine (een alfa-blokker)

### Vraag 32

Een 63-jarige vrouw vertelt dat zij sinds twee dagen niets meer hoort met het linker oor. Zij was de afgelopen week al wat verkouden en heeft het gevoel dat de oren dicht zitten. Ze heeft geen oorpijn. Bij audiometrie constateert de KNO-arts rechts een voor de leeftijd normaal gehoor. Links is sprake van een perceptief gehoorverlies van ongeveer 70dB. Wat is de meest waarschijnlijke diagnose?

1. Een brughoektumor
2. Otitis media acuta
3. Otitis media met effusie
4. **Sudden deafness**

### Vraag 33

Een 31-jarige man bekend met alcohol abusius krijgt acute pijn boven in de buik met uitstraling naar de rug. Hij wordt onder de verdenking op een alcoholische pancreatitis door zijn huisarts ingestuurd naar de Spoedeisende Hulp. Bij de eerste controles blijkt zijn bloeddruk 90/60 mmHg, zijn polsfrequentie 112/minuut, zijn temperatuur 38,2 graden Celsius. Hij heeft duidelijk veel pijn. Hij laat zijn buik niet onderzoeken. Wat is de eerste stap die op de Spoedeisende Hulp moet worden verricht?

1. Afnemen van bloed om de pancreatitis aan te tonen
2. Starten met antibiotica
3. Toedienen van een opiaat voor de pijn
4. **Toedienen van intraveneus vocht**

### Vraag 34

Onderstaande afbeelding geeft een onderaanzicht van het bekken weer. Welke spildraai wordt in deze afbeelding van links naar rechts afgebeeld?



1. **De inwendige spildraai**
2. De uitwendige spildraai

### Vraag 35

Een 45-jarige vrouw heeft zes weken geleden een traumatisch schedelhersenletsel opgelopen met een schedelbasisfractuur. Zij is hiervan gelukkig weer goed hersteld. Wel heeft zij gemerkt dat zij haar rechteroog minder goed kan sluiten en dat er speeksel uit haar rechter mondhoek loopt. Dit kan wijzen op schade aan een bepaalde hersenzenuw. Welke hersenzenuw betreft dit meest waarschijnlijk? Dit is de nervus...

1. III.
2. V.
3. VII.
4. IX.

### Vraag 36

Een 31-jarige man komt op het spreekuur van de neuroloog, vanwege progressieve proximale spierzwakte. De neuroloog denkt aan een spierziekte. Welke bepaling in het bloed is het meest zinvol om aan te vragen om deze diagnose te ondersteunen?

1. ALAT
2. Bezinking
3. Creatine kinase

### Vraag 37

Een 20-jarige vrouw komt op het spreekuur van de huisarts, omdat ze pijn heeft bij het vrijen. Ze heeft sinds 2 jaar een relatie met een nu 21-jarige man. Ze gebruikt de pil. Wat is gezien haar leeftijd, de meest waarschijnlijke oorzaak van de dyspareunie?

1. Gebruik van orale anticonceptiva
2. Sjögren-syndroom
3. Weinig kennis over en ervaring met haar eigen seksualiteit

### Vraag 38

Een 24-jarige vrouw wordt door vriendinnen naar de Spoedeisende Hulp gebracht. Ze hebben op een feestje geëxperimenteerd met het gebruik van diverse middelen, maar niemand weet wat de vrouw precies gebruikt heeft. Ze geeft aan dat ze de gereïncarneerde vrouw van Caesar is en dat ze achterna gezeten wordt door soldaten die haar willen vermoorden. Als de Spoedeisende Hulp-arts de kamer binnen komt scheldt ze hem uit omdat ze geen proefkonijn in een medisch experiment wil zijn. Welk middel heeft deze vrouw het meest waarschijnlijk gebruikt?

1. Cocaïne
2. Diazepam
3. Heroïne

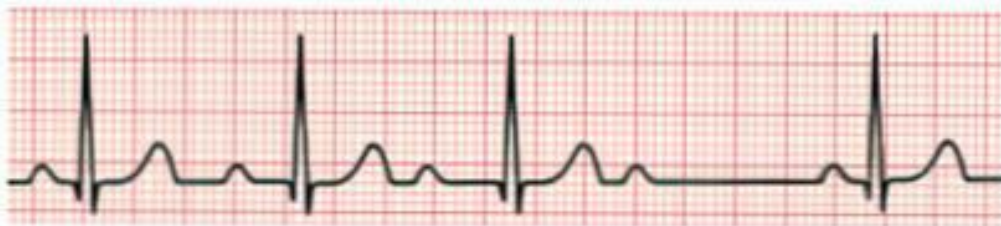### Vraag 39

In het kader van het Bevolkingsonderzoek baarmoederhalskanker kiest een 30-jarige patiënte voor de zelfafnametest, waarbij getest wordt op het high risk humaan papilloma virus (hrHPV). De hrHPV uitslag is positief. Wat is nu de meest aangewezen vervolgstap? De huisarts...

1. neemt een cervixuitstrijk af.
2. verwijst patiënte voor een colposcopie.
3. verwijst patiënte voor een gynaecologische echo.

### Vraag 40

Een 23-jarige man heeft palpatatieklachten. Er wordt een 24-uurs ECG gemaakt. In de nacht wordt het onderstaande ritme gezien.



De ritmestroom toont een...

1. 1e graads AV blok.
2. 2e graads AV blok type I (Wenckebach).
3. 2e graads AV blok type II (Mobitz).
4. 3e graads AV blok.
5. bundeltakblok.

### Vraag 41

Een 54-jarige man bezoekt het spreekuur van de huisarts in verband met een klapvoet links en een doof en tintelend gevoel aan de laterale zijde van het onderbeen en boven op de wreef van de voet. Er zijn ook pijnklachten in de onderrug met enige uitstraling in het linker been tot boven op de wreef van de voet. Naast een n. peroneus drukneuropathie overweegt de huisarts een radiculair syndroom links. Het beeld past dan het beste bij een radiculair syndroom van de wortel...

1. L4.
2. L5.
3. S1.

### Vraag 42

Bij een 51-jarige man met ijzergebreksanemie wordt tijdens een coloscopie een afwijking gevonden die verdacht is voor een carcinoom. Wat is bij deze patiënt de meest waarschijnlijke anatomische locatie van dit carcinoom?

1. Colon ascendens
2. Colon descendens
3. Flexura lienalis
4. Rectum

### Vraag 43

Een 64-jarige man heeft een laparoscopische cholecystectomie ondergaan in verband met symptomatisch galsteenlijden. De dag na de operatie klaagt hij over schouderpijn. Wat is de meest waarschijnlijke verklaring voor de pijn?

1. Axillarisneuropathie
2. Gallekkage
3. Lucht onder het diafragma
4. Luxatie van de schouder

### Vraag 44

Een 85-jarige man wordt gezien door zijn huisarts omdat hij onstabiel loopt en een verhoogd risico heeft op vallen. De man is bekend met hypertensie, diabetes mellitus en artrose. Hij gebruikt als medicatie een hydrochloorthiazide diureticum, metformine, paracetamol en oxazepam.

Het valrisico van deze man wordt het meest verlaagd indien besloten wordt tot het staken van het medicijn....

1. hydrochloorthiazide.
2. metformine.
3. oxazepam.

### Vraag 45

Een 56-jarige patiënt die recent gestart is met een ACE-remmer (ramipril) meldt zich op de Spoedeisende Hulp met een inspiratoire stridor en urticariële afwijkingen.

Waar is hier het meest waarschijnlijk sprake van?

1. Acute nierinsufficiëntie
2. Angioneurotisch oedeem
3. Astma-aanval
4. Longembolie



### Vraag 46

Een 34-jarige man ondergaat een liesbreuk operatie volgens Lichtenstein. Wat is de meest voorkomende complicatie van deze operatie?

1. Bloeding
2. Chronische pijn
3. Een recidief
4. Infectie

### Vraag 47

Een 32-jarige vrouw krijgt fluoxetine voorgeschreven in verband met een paniekstoornis. Fluoxetine is een antidepressivum met een sterk serotonerge werking. Welke veel voorkomende bijwerking van deze medicatie wordt hierdoor veroorzaakt?

1. Galactorroe
2. Misselijkheid
3. Orthostatische hypotensie
4. Spierzwakte

### Vraag 48

De Spoedeisende Hulp-arts test de pupilreflexen bij een trauma patiënt. Het valt op, dat bij het schijnen in het linkeroog, beide ogen in miosis gaan, maar dat bij het schijnen in het rechteroog beiderzijds geen pupilreactie zichtbaar is. Wat is nu de conclusie? Er is meest waarschijnlijk sprake van uitval van de nervus...

1. oculomotorius links.
2. oculomotorius rechts.
3. opticus links.
4. opticus rechts.

### Vraag 49

Een radioloog beoordeelt een X-thorax van een patiënt met thoracale pijn. Op de X-thorax projecteert de aortaknop normaal gesproken...

1. achter de wervelkolom.
2. links naast de wervelkolom.
3. rechts naast de wervelkolom.

### Vraag 50

Een vrouw van 40 jaar heeft al langere tijd veel dorst, drinkt veel en plast wel 4 liter per dag. De huisarts besluit tot het uitvoeren van een dorstproef. Op het einde van de dorstproef is de plasma osmolariteit nog steeds onveranderd normaal, maar de urine osmolariteit is sterk gestegen. Wat is de meest waarschijnlijke oorzaak van de polyurie?

1. Centrale diabetes insipidus
2. Nefrogene diabetes insipidus
3. Polydipsie door gewenning/gedrag

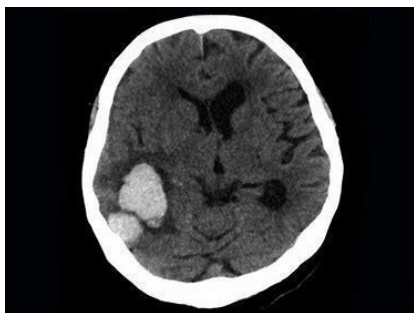### Vraag 51

Op het spreekuur van de neuroloog komt een 56-jarige man, met sinds 2 jaar langzaam toenemende klachten van verminderde kracht in de rechter arm en het linker onderbeen. Bij onderzoek worden ter plaatse zwakte en atrofie gevonden van meerdere spieren, zonder sensible stoornissen. Voor welke van onderstaande lokalisaties pleit het feit dat er alleen motorische en geen sensorische klachten zijn?

1. Perifere zenuw of voorhoorncel
2. Voorhoorncel of spier
3. Zenuwwortel of perifere zenuw
4. Zenuwwortel of spier

### Vraag 52

Een 78-jarige vrouw wordt met de ambulance naar de Spoedeisende Hulp gebracht in verband met acute neurologische uitval. Er wordt een CT-scan van de hersenen verricht (zie afbeelding). Welke afwijking is op de CT-scan te zien?



1. Meningeoom
2. Intracerebrale bloeding
3. Subduraal hematoom

### Vraag 53

Een huisarts wil bij één van haar patiënten het risico inschatten op hart- en vaatziekten. Dit doet de arts, omdat deze 25-jarige patiënt diabetes type 1 heeft. Na anamnese en lichamelijk onderzoek blijkt dat de diabetes de enige risicofactor is. Er is een normale nierfunctie en geen orgaanschade. Hierdoor wordt deze patiënt ingedeeld in categorie...

1. matig risico op hart- en vaatziekten.
2. hoog risico op hart- en vaatziekten.
3. zeer hoog risico op hart- en vaatziekten.

### Vraag 54

Een 34-jarige man komt bij de huisarts vanwege een rode enkel. De enkel is gezwollen en pijnlijk. Ook zijn er pijnlijke rode bulten op beide onderbenen. Naast moeheid heeft hij verder geen andere klachten. De huisarts laat een foto van de longen maken en krijgt een verslag terug waarop staat vermeld dat de longhilus beiderzijds symmetrisch pathologisch is vergroot. Door welk van onderstaande oorzaken wordt de pathologische vergroting van de longhili het meest waarschijnlijk verklaard?

1. Dilatatie van de atria beiderzijds
2. Toegenomen diameter van de arteria pulmonalis
3. Tumor in het voorste mediastinum
4. Vergrote lymfeklieren

### Vraag 55

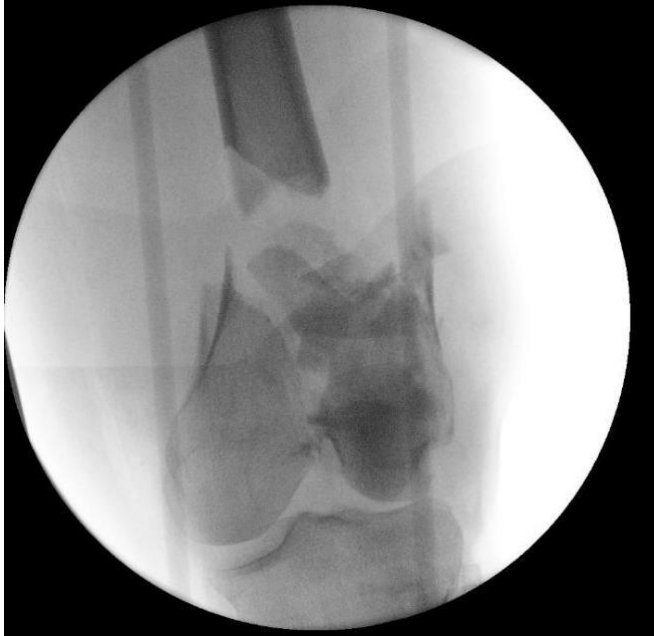Een 67-jarige man komt bij de dermatoloog in verband met een makkelijk bloedend plekje tussen zijn rechter oor en rechter wang. De dermatoloog legt zijn werkdiagnose aan de patiënt uit en geeft daarbij aan dat het bijna niets anders kan zijn dan een basaalcelcarcinoom. Het is kwaadaardig, maar niet echt gevaarlijk als je het radicaal excideert. Patiënt is blij om dit te horen en wil het graag zo spoedig mogelijk laten excideren. Wat is de eerstvolgende stap in het beleid?

1. Een diagnostische excisie
2. Een therapeutische excisie
3. Stansbiopt

### Vraag 56

Een 56-jarige vrachtwagenchauffeur rijdt met hoge snelheid tegen een viaduct. Na 30 minuten bekneeld te zijn geweest, wordt hij bevrijd en naar de Spoedeisende Hulp gebracht met verdenking op een distale femurfractuur.

Op de Spoedeisende Hulp wordt de volgende röntgenopname gemaakt.



Welke omschrijving is op deze fractuur van toepassing?

1. **Communitief**
2. Gecompliceerd

### Vraag 57

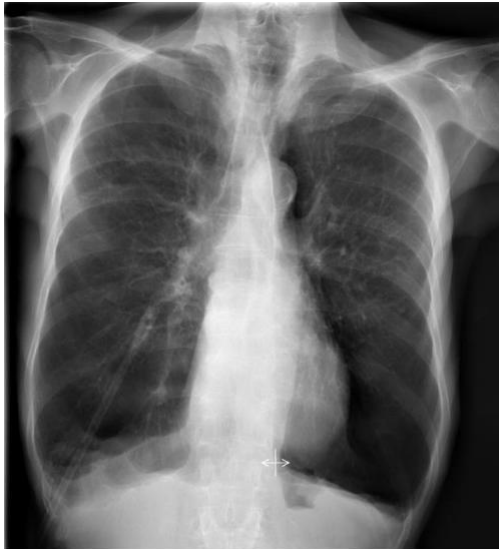Een 37-jarige vrouw heeft een aantal minuten ondersteboven in een karretje van een achtbaan vastgezeten toen deze vastliep in de baan. Hoewel ze eigenlijk geen klachten hieraan heeft overgehouden en ook nauwelijks bang is geweest, wendt ze voor dat ze herbelevingen en angstklachten aan het voorval heeft overgehouden. Ze hoopt op smartengeld bij een rechtszaak die ze heeft aangespannen tegen het pretpark. Bij welke van onderstaande mogelijkheden past het gedrag van de vrouw het beste?

1. Confabuleren
2. Een conversiestoornis
3. Een nagebootste stoornis
4. **Simulatie**

### Vraag 58

Bij een 67-jarige man wordt een thoraxfoto gemaakt vanwege hoesten.

Wat zijn de meest waarschijnlijke bevindingen bij een longfunctieonderzoek bij deze man?



1. Obstructie en een restrictie
2. Obstructie en een verlaagde diffusie
3. Restrictie en een verlaagde diffusie

### Vraag 59

Een 70-jarige patiënt met een zeer ernstige nierinsufficiëntie meldt zich met een artritis van MTP1 van zijn linkervoet. De huisarts vermoedt de diagnose jicht en wil een aanvalsbehandeling voor jicht geven. Er zijn verschillende mogelijkheden. Welk middel is voor deze man de meest aangewezen behandeling?

1. Allopurinol
2. Colchicine
3. Diclofenac
4. Prednison

### Vraag 60

Een 50-jarige patiënte bekend met failed back surgery syndrome bezoekt de huisarts. Ze vertelt dat ze heel somber is door haar pijnklachten en een lopende juridische procedure heeft met het UWV over haar arbeidsongeschiktheid wegens haar failed back surgery syndrome. Ze geeft aan wel steun te vinden bij haar omgeving. Op welke dimensies van chronische pijn wordt haar chronische pijn beleving nu met name negatief beïnvloed?

1. Sociaal en existentieel
2. Sociaal en psychologisch
3. Somatisch en existentieel

### Vraag 61

Een 35-jarige man wordt na een avond overmatig alcohol te hebben gedronken naar de Spoedeisende Hulp gebracht met heftige acute buikpijn in de regio epigastrio. De arts ziet bij binnenkomst op de kamer de patiënt doodstil liggen op de onderzoeksbank. Wat is de meest waarschijnlijke diagnose?

1. Choledocholithiasis
2. Hepatitis
3. Invaginatie
4. Maagperforatie

### Vraag 62

Een 79-jarige vrouw komt bij de huisarts omdat zij nu drie maal na het oplopen van de trap op de bovenverdieping een wegraking gehad waarbij zij gedurende enkele seconden buiten bewustzijn is geweest. Zij voelt deze wegraking aankomen doordat zij een duizelig gevoel in het hoofd krijgt en een zwaar gevoel in de benen. In andere situaties heeft zij geen wegrakingen gehad. Haar voorgeschiedenis vermeldt diabetes mellitus waarvoor zij metformine gebruikt. De meest waarschijnlijke verklaring voor deze wegrakingen is een...

1. cardiale syncope.
2. epileptische aanval.
3. orthostatische syncope.
4. transient ischaemic attack.

### Vraag 63

Bij het Wolf-Parkinson-White syndroom is er een extra geleidingsbundel tussen het atrium en het ventrikel aanwezig en kunnen re-entry tachycardiën ontstaan. Een 17-jarige jongeman, heeft regelmatig last van dergelijke re-entry tachycardiën. Het elektrocardiogram toont dan eigenlijk altijd een breed-complex tachycardie. De beste behandeling voor deze patiënt is...

1. amiodaron.
2. His-bundel ablatie.
3. Kent-bundel ablatie.
4. metoprolol.

### Vraag 64

Bij een 79-jarige man is opgenomen in het ziekenhuis is vanwege dehydratie en een geïnfecteerde diabetische voet. Hij wordt gerehydrateerd en een behandeling met gentamycine wordt gestart. De effectiviteit van dit middel hangt samen met een hoge topspiegel en een lage dalspiegel. De e-GFR van deze man verbetert ten gevolge van rehydratie. Hoe moet dan nu de toediening van gentamycine worden aangepast, uitgaande van het feit dat dit middel volledig renaal geklaard wordt?

1. Verhoging van de dosis
2. Verkorting van het dosisinterval
3. Verlenging van het dosisinterval
4. Vermindering van de dosis

### Vraag 65

Een 23-jarige man komt op de Spoedeisende Hulp met hevige kaakpijn. De mond-kaak chirurg ziet een ontstoken kies die verwijderd moet worden. De mondkaakchirurg waarschuwt de patiënt dat lokale verdoving in ontstoken weefsel minder goed werkt. Ondanks uitgebreide toediening van lokaal anesthesie met lidocaïne is de kies-extractie inderdaad zeer pijnlijk. De oorzaak voor de mindere werking van lokaal anesthetica in ontstoken weefsel is het gevolg van:

1. lokale acidose.
2. lokale alkalose.
3. oedeem van de zenuw.
4. oedeem van het tandvlees.

### Vraag 66

Bij een 17-jarige Aziatische vrouw is in verband met chronische diarree en een ijzergebreksanemie aanvullend onderzoek verricht. Hierbij is de coeliakie-serologie niet afwijkend gebleken. Het fecaal calprotectine en fecaal elastase zijn eveneens normaal. Er wordt gedacht aan een intolerantie voor een voedingsstof. Wat is de meest waarschijnlijke intolerantie waarmee de klachten van deze vrouw kunnen worden verklaard?

1. Fructose
2. Gluten
3. Koemelkeiwit
4. Lactose

### Vraag 67

Een 78-jarige vrouw wordt via de huisarts verwezen naar de oogarts in verband met verdenking op cataract. De oogarts constateert nucleair cataract, echter met een brillenglas aanpassing van -4,0 dioptrie kan zij nog ruim voldoende zien. Wat is de meest waarschijnlijke diagnose?

1. Corneaal astigmatisme
2. Gevorderde presbyopie
3. Lens geïnduceerde hypermetropie
4. **Lens geïnduceerde myopie**

### Vraag 68

Een 27-jarige patiënte G1P0 is 30+4 weken zwanger en komt op controle bij de verloskundige. Op een groeiecho is te zien dat de placenta reikt tot de rand van de uterusvoorwand tot net over het ostium internum. Dit beeld past bij een...

1. placenta accrete.
2. placenta circumvallata.
3. **placenta praevia.**

### Vraag 69

Een jongen van 13 maanden oud heeft sinds enkele dagen koorts tot 39,2 graden Celsius. Vandaag leek het beter te gaan en was de temperatuur weer normaal, maar nu is er een roze maculopapuleus exantheem op de romp zichtbaar. Wat is de meest waarschijnlijke diagnose?

1. Erythema infectiosum
2. **Exanthema subitum**
3. Rode hond
4. Roodvonk

### Vraag 70

Een 42-jarige vrouw heeft overgewicht met een BMI van 35 kg/m<sup>2</sup>. De huisarts ziet dat ze een ondiepe navel heeft, meet een buikomvang van 89 cm en een verhoogde 'waist-hip-ratio'. Op basis van haar vetverdeling heeft de vrouw, onafhankelijk van haar BMI, waarschijnlijk een cardiovasculair risico dat...

1. **verhoogd is.**
2. verlaagd is.



### Vraag 71

Een 23-jarige man raakt betrokken bij een auto-ongeval. Hij is met de auto tegen een boom gereden. Op de CT-scan van de hersenen die op de Spoedeisende Hulp wordt gemaakt is er een bloederige contusie haard te zien temporaal. Welke cognitieve stoornis passen het beste bij de gevonden afwijkingen op de CT-scan? Dit is een...

1. anterograde amnesie.
2. retrograde amnesie.
3. stoornis in het werkgeheugen.

### Vraag 72

Een 75-jarige patiënt met in de voorgeschiedenis nierfunctiestoornissen met een klaring van 35 ml/min/1.73 m<sup>2</sup> en een ossaal gemetastaseerd prostaatcarcinoom, presenteert zich op het spreekuur van de huisarts met pijn in het linker bovenbeen. Op eerdere beeldvorming werd in het linker femur een uitzaaiing gezien van zijn prostaatcarcinoom. Hij wordt door deze continue pijn beperkt in zijn functioneren en zou hiervoor graag medicatie willen. Patiënt was zelf begonnen met paracetamol, maar dat helpt onvoldoende. Wat is voor deze patiënt de best passende vervolgstap om zijn pijnklachten te verminderen?

1. Dexamethason
2. Fentanyl
3. NSAID

### Vraag 73

Een 57-jarige vrouw in goede conditie blijkt een rectumcarcinoom op 7 cm van de anus te hebben. Welke operatie is nu het meest aangewezen?

1. Een Hartmann-procedure
2. Een low anterior resectie met primaire anastomose
3. Een rectumamputatie met colostoma

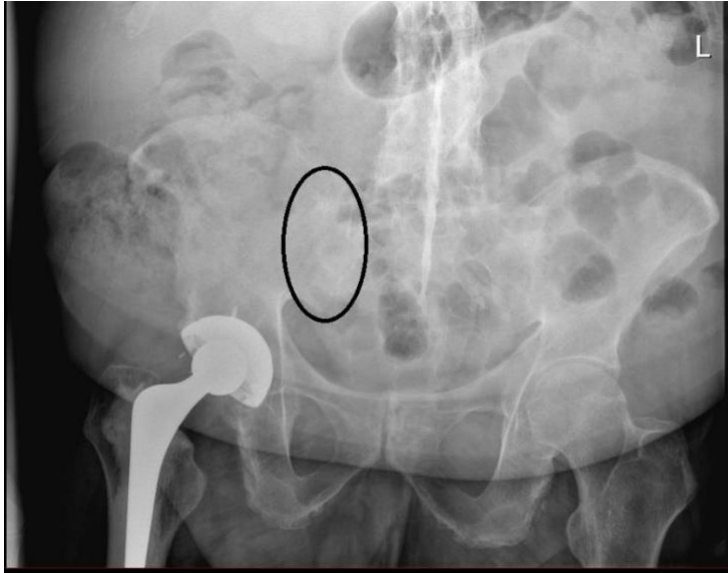### Vraag 74

Een 48-jarige patiënt is onderzocht in verband met hoesten en afvallen. Hij blijkt een cT1bN0M0 longcarcinoom te hebben in de rechterbovenkwab. Wat is de beste behandeling voor deze patiënt?

1. Chemotherapie
2. Lobectomie
3. Pneumectomie

### Vraag 75

Een 50-jarige man wordt naar de reumatoloog verwezen door de orthopeed. Patiënt heeft onlangs een nieuwe heup gekregen in verband met coxartrose. Op de controlefoto na de operatie is het SI gewricht niet meer te zien. Bij welke aandoening past dit?



1. Axiale spondyloarthritis met ankylose van het SI gewricht
2. Jicht van het SI gewricht
3. Reumatoïde artritis met lokalisatie in het SI gewricht
4. Septische artritis van het SI gewricht

### Vraag 76

Een 39-jarige vrouw heeft recent een auto-ongeluk gehad. Ze heeft enkele dagen op de intensive care gelegen, maar is inmiddels behoorlijk goed hersteld. Ze geeft aan rechts niet meer goed te horen. Op een verrichte CT-scan werd een verdenking op een ketenluxatie beschreven. Wat voor gehoorverlies zal zij hebben?

1. Conductief gehoorverlies
2. Perceptief gehoorverlies

### Vraag 77

Een 60-jarige patiënte met naar bot, lever en long gemetastaseerd mammacarcinoom wordt behandeld met capecitabine chemotherapie. Zij wordt tussentijds op de Spoedeisende Hulp beoordeeld in verband met misselijkheid en verwardheid. Ze heeft een verminderd bewustzijn en is moeilijk wekbaar. Er is geen sprake van koorts. Bloedonderzoek toont een glucose van 5,2 mmol/liter. Welke diagnostiek geeft de hoogste kans op het vinden van een verklaring voor de klachten van deze vrouw?

1. CT-cerebrum
2. Liquorpunctie
3. MRI-cerebrum

### Vraag 78

Een 34-jarige vrouw presenteert zich met aanvallen van wisselende en verspringende sensibele stoornissen. Er wordt gedacht aan multiple sclerose. Er wordt een MRI verricht die afwijkingen laat zien, die zouden kunnen passen bij MS, maar nog onvoldoende duidelijkheid geeft om de diagnose te kunnen stellen. Er wordt besloten om een lumbaal punctie te verrichten. Welke bevindingen in de liquor ondersteunen de diagnose multiple sclerose?

1. Licht verhoogd aantal granulocyten, aanwezigheid van oligoclonale banden
2. Licht verhoogd aantal granulocyten, aanwezigheid van polyclonale banden
3. Licht verhoogd aantal lymfocyten, aanwezigheid van oligoclonale banden
4. Licht verhoogd aantal lymfocyten, aanwezigheid van polyclonale banden

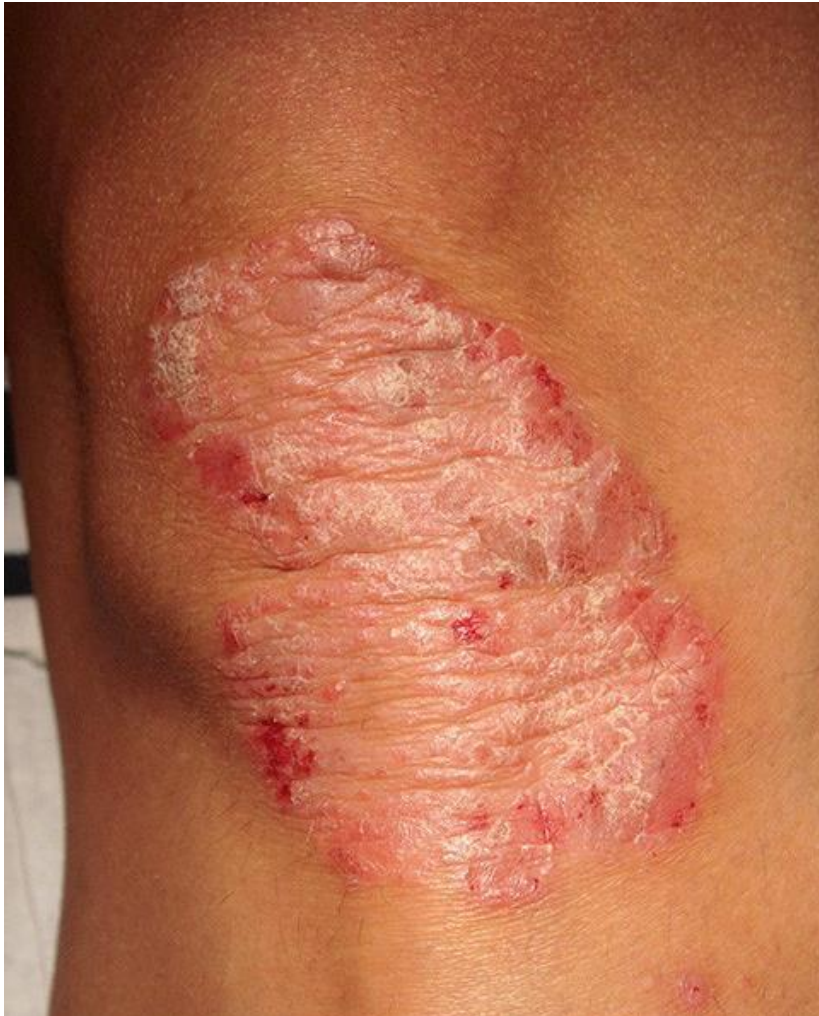### Vraag 79

Een 69-jarige man heeft 10 jaar eerder een coronaire arteriële bypass gekregen wegens coronair vaatlijden. Hij heeft nu opnieuw thoracale pijnklachten, die deels typisch voor coronaire insufficiëntie zijn en niet goed reageren op optimale medicamenteuze therapie. Wat is nu het meest passende vervolgonderzoek?

1. CT coronair angiografie
2. Fietsergometrie
3. Hartkatheterisatie
4. SPECT myocardscintigrafie

### Vraag 80

Een 34-jarige vrouw komt op het spreekuur van de dermatoloog in verband met huidafwijkingen op haar beide knieën. Bij lichamelijk onderzoek wordt het volgende beeld gezien passend bij de diagnose psoriasis.



Welke topicale therapie heeft de grootste kans van slagen bij deze patiënte?

1. **Bethametason/calcipotriol zalf**
2. Hydrocortison zalf
3. Hydrocortison zalf in combinatie met calcipotriol zalf

### Vraag 81

Een 30-jarige vrouw zonder specifieke klachten heeft een bloedonderzoek ondergaan. Hierbij wordt de volgende uitslag vastgesteld: Hb 6,5 mmol/l, MCV 77 fl, ferritine 160 µg/L, reticulocyten 40 ‰, trombocyten  $350 \times 10^9/L$ , leukocyten  $8,3 \times 10^9/L$ , CRP 6,0 mg/L. Welk aanvullend onderzoek is het meest geïndiceerd om de juiste diagnose te stellen?

1. Een beenmergpunctie
2. Gynaecologische echografie
3. **Hb-elektroforese** bepaling

### Vraag 82

Een 73-jarige man laat toenemend ontremd gedrag zien. Hij vindt dat zelf geen probleem en lijkt niet geïnteresseerd in wat anderen van zijn gedrag vinden. De huisarts vermoedt dat sprake is van een dementieel syndroom. Tijdens de anamnese vraagt de huisarts de patiënt om in één minuut zoveel mogelijk soorten bloemen op te noemen. De patiënt zegt na een halve minuut nadenken met 'Narcis'. In de volgende halve minuut zegt hij 'hyacint', 'tulp'. Ook nadat de huisarts heeft aangegeven dat de minuut voorbij is, noemt de patiënt nog 'krokus', 'blauw druifje', ook al beseft hij dat de tijd al lang voorbij is. Hij is geïrriteerd en blijft over bloemennamen nadenken. Van welk symptoom is hier vooral sprake?

1. **Gestoorde executieve functie**
2. Incoherent denken
3. Rumineren

### Vraag 83

Een 27-jarige vrouw heeft last van vermoeidheid overdag. Zij kan haar ogen vooral in de ochtend maar moeilijk open houden en valt tijdens saaie vergaderingen in slaap. In de loop van de avond, gaat zij zich steeds fitter voelen. Zij gaat om 23.00 in de avond naar bed, maar kan dan niet in slaap komen. Zij is niet aan het piekeren. Tegen 04.00 in de ochtend valt zij in slaap. Om 07.00 wordt zij met moeite wakker van de wekker. Tijdens vakanties wanneer zij kan uitslapen, slaapt zij tot 11.00 in de ochtend en dan wordt zij fit wakker. Van welke slaapstoornis is bij deze vrouw meest waarschijnlijk sprake?

1. **Delayed sleep phase syndroom**
2. Narcolepsie
3. Pseudo-insomnie

### Vraag 84

Een 24-jarige man met een flinke spiermassa heeft maagklachten waarvoor gestart wordt met cimetidine. Cimetidine remt de tubulaire secretie van kreatinine. Wat zal het serum kreatininegehalte zijn ten opzichte van de uitgangssituatie (voor de start van het cimetidine)? Het serum kreatininegehalte zal...

1. **hoger zijn.**
2. lager zijn.
3. onveranderd zijn.

**ENDE VAN DE TOETS**