

### **Afkortingenlijst**

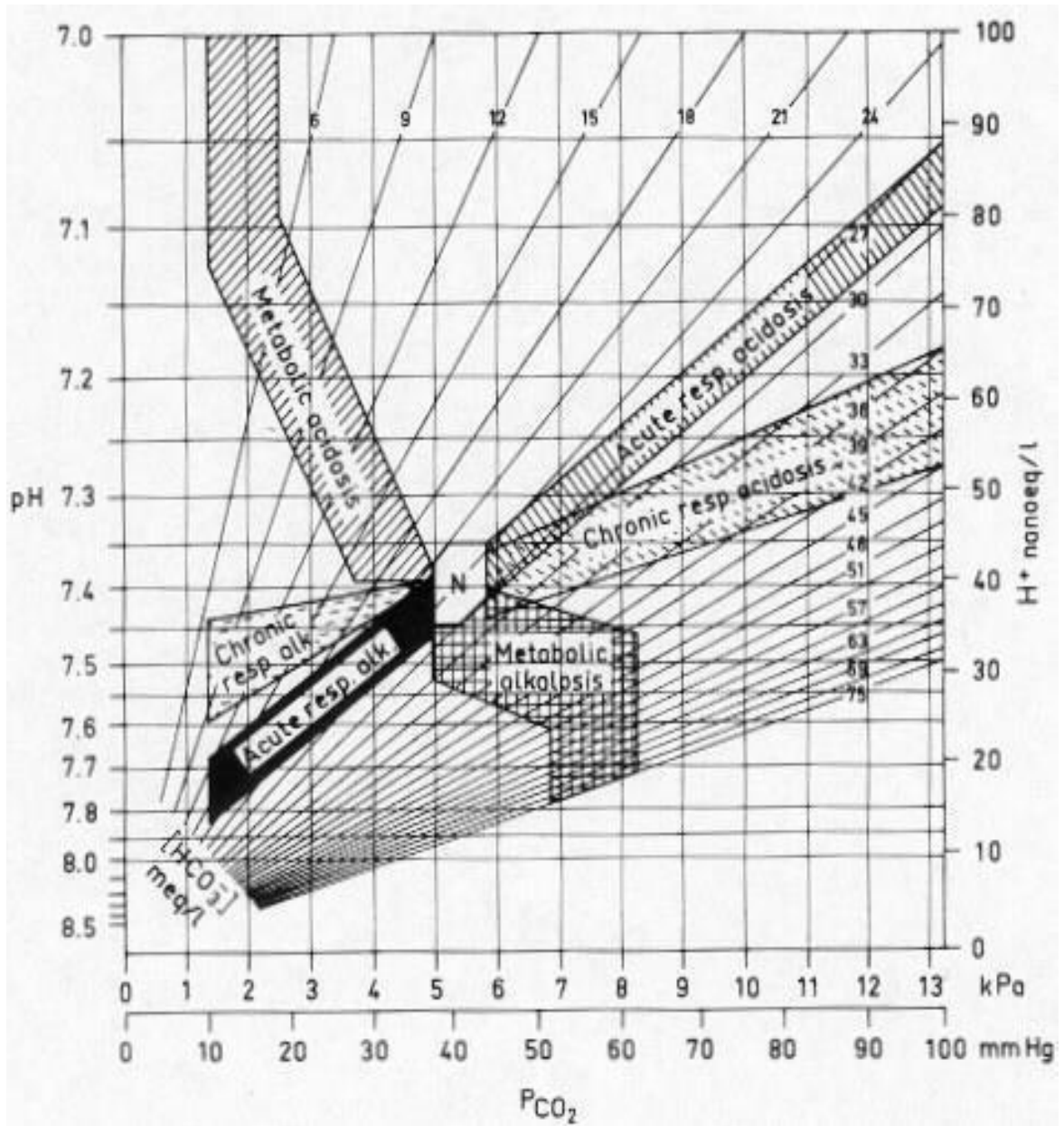
ACE	angiotensine converterend enzym
ANA	antinucleaire antistoffen
ANCA	antineutrofiel cytoplasmatische antistoffen
Anti GBM	antistoffen tegen de glomerulaire basaal membraam
AV	atrioventriculair
BPPD	Benigne Paroxismale Positieafhankelijke Duizeligheid
BSE	bezinkingssnelheid der erythrocyten
COPD	chronic obstructive pulmonary diseases
CPAP	Continuous positive airway pressure
CRP	C-reactieve proteïne
CRT	Cardiale resynchronisatie therapie
CT	computer tomografie
CVA	cerebro vasculair accident
CVD	centraal veneuze druk
DAS	Disease activity score
EBUS	Endo Bronchial Ultra Sound
ECG	elektrocardiogram
ERCP	Endoscopische Retrograde Cholangiopancreaticografie
EPO	Erythropoëtine
FSH	follikelstimulerend hormoon
(e)GFR	(estimated) glomerulaire filtratie snelheid
GHB	gamma-hydroxyboterzuur
HELLP	Hemolysis Elevated Liver enzymes and Low Platelets
HDL	high density lipoproteins
HNP	hernia nucleii pulposi
HPV	Humaan papillomavirus
ICD	implanteerbare cardioverter defibrillator
LAD	Left Anterior Descending coronary artery
LDL	low density lipoproteins
LH	luteïniserend hormoon
MCV	mean corpuscular (cell) volume
MMSE	mini mental state examination
MRC	medical research council
MRI	magnetic resonance imaging
MTP	metatarsale phalanx
NRS	Numeric (pain) rating scale (VAS-score)
NSAID	non-steroidal anti-inflammatory drugs
OSAS	obstructief slaap apnoe syndroom
PCI	percutane coronaire interventie
PIP	Proximale Interphalangeale gewricht
SIAS	spina iliaca anterior superior
SLE	systemische lupus erythematoses
SNRI	Selective Serotonin and Noradrenalin Reuptake Inhibitor
SOLK	somatisch onvoldoende verklaarde lichamelijke klachten
SPECT	Single Photon Emission Computed Tomography
SSRI	selective serotonine reuptake inhibitor
STEC	shiga-toxine producerende E. coli
TIA	transient ischaemic attack
TSH	thyroïd stimulerend hormoon



Oestradiol

vrouw	100 - 575	pmol/l	folliculair
vrouw	175 - 1150	pmol/l	midcyclus
vrouw	120 - 1100	pmol/l	luteaal
vrouw	0 - 180	pmol/l	postmenopauze

Zuur/base normogram



### Vraag 1

Een 84-jarige man heeft regelmatig een wegraking wanneer hij in de nacht aan het plassen is op het toilet. Hij durft in de nacht eigenlijk niet meer alleen naar het toilet toe te gaan. Gewoon rondlopen in de nacht omdat hij niet kan slapen, leidt niet tot een wegraking. Ook overdag heeft hij geen wegrakingen. Meest waarschijnlijk is er bij deze man sprake van een...

1. cardiale syncope.
2. orthostatische syncope.
3. reflex syncope.

### Vraag 2

Een meisje van 5 maanden oud moet sinds enkele weken braken en heeft frequente oprispingen. Ze heeft hierbij een achterblijvende gewichtstoename, terwijl de lengtegroei stabiel is. Verder is het een vrolijk meisje dat zich goed ontwikkelt. Bij lichamelijk onderzoek valt eczeem op de wangen de bovenarmen en bovenbenen op. De familieanamnese vermeldt hooikoorts bij vader.

Welke diagnostiek kan het beste bij dit meisje als eerste worden verricht om een juiste diagnose te stellen?

1. Koemelk eliminatie-provocatie-test.
2. pH-metrie.
3. Urinesediment.
4. Zweettest.

### Vraag 3

Bij een 62-jarige patiënt met diabetes mellitus is sprake van een urine-eiwit concentratie van 3 gram eiwit/liter. Het urine-albuminegehalte bedraagt 20 mg/mmol creatinine. Waardoor kan het grote verschil tussen de concentratie van albumine en totaal eiwit in de urine worden verklaard?

1. De aanwezigheid van Bence Jones eiwitten in de urine.
2. De aanwezigheid van  $\beta_2$  microglobuline in de urine door tubulusbeschadiging.
3. Het bestaan van een hoge selectiviteitsindex.

### Vraag 4

Een 25-jarige vrouw komt op het spreekuur van de huisarts in verband met acne vulgaris in het gelaat. Op dit moment staan de inflammatie en vele pustels op de voorgrond. Welke behandeling is nu het eerst aangewezen?

1. Doxycycline per os.
2. Metronidazol crème.
3. Monotherapie met adapalene (Differin gel ®).

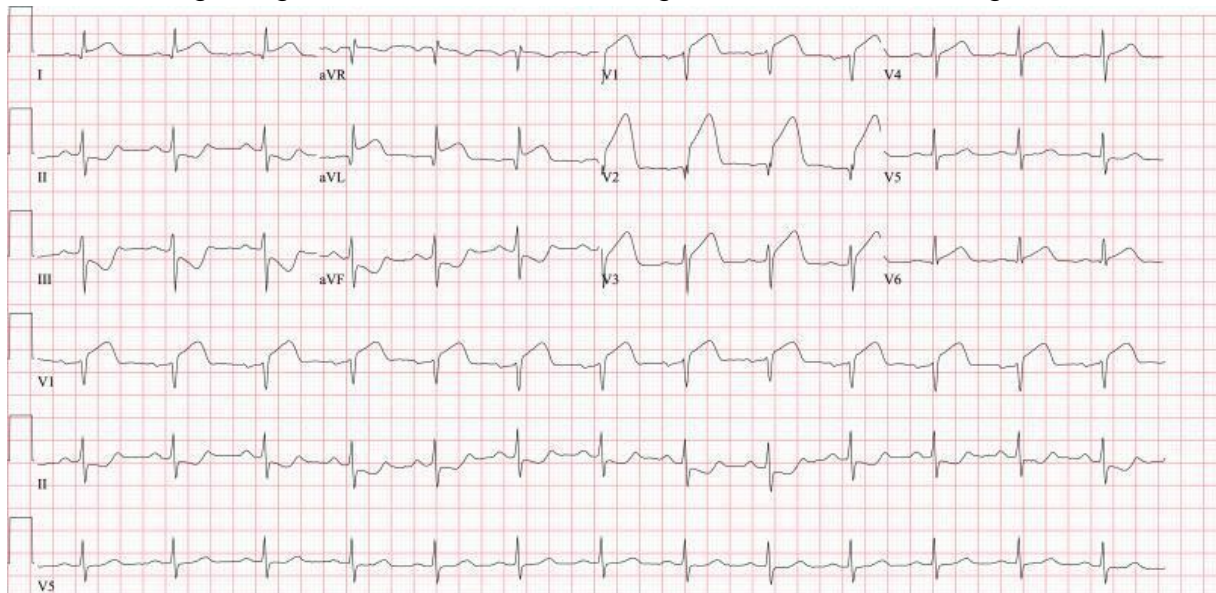
### Vraag 5

Een 12-jarige jongen heeft ADHD. Door zijn drukke gedrag en moeite met concentreren lukt het maar nauwelijks om zijn schoolprestaties op peil te houden. Het is een intelligente jongen en hij hoopt net als zijn oudere broers later te kunnen gaan studeren. Zijn moeder vraagt aan de huisarts welk beloop van de klachten richting volwassenheid het meest waarschijnlijk zal zijn. Welke klacht zal bij het volwassen worden meer op de voorgrond komen te staan?

1. Hyperactiviteit.
2. Impulsiviteit.
3. Inattentie.

### Vraag 6

Bij een 67-jarige vrouw met blanco cardiale voorgeschiedenis wordt vanwege nu 45 minuten aanhoudende beklemmende pijn op de borst die in rust is ontstaan een elektrocardiogram gemaakt. Het elektrocardiogram staat hieronder afgebeeld:



De meest waarschijnlijke diagnose is...

1. non-ST-elevatie acuut coronair syndroom door een afwijking in de linker coronair arterie.
2. non-ST-elevatie acuut coronair syndroom door een afwijking in de rechter coronair arterie.
3. ST-elevatie acuut coronair syndroom door een afwijking in de linker coronair arterie.
4. ST-elevatie acuut coronair syndroom door een afwijking in de rechter coronair arterie.

### Vraag 7

Een 53-jarige vrouw bezoekt haar huisarts met de mededeling dat recentelijk bij haar vader ernstig openkamerhoekglaucoom is vastgesteld. Zij vertelt dat de oogarts van haar vader hem heeft geadviseerd om zijn kinderen te laten screenen op eventuele aanwezigheid van glaucoom. De huisarts wil het risico van patiënte op glaucoom inschatten. Welke factor is naast de familiale belasting nog belangrijk?

1. Body-Mass-Index.
2. Gebruik van alcohol.
3. Leeftijd van patiënte.

### Vraag 8

Een vrouw van 42 jaar oud, heeft sinds haar scheiding in 2015 wisselende seksuele contacten. Sinds kort heeft ze een "gek" plekje gemerkt aan haar vagina. Ze heeft er verder geen last van, met name geen pijn of jeuk. Bij onderzoek ziet de arts op het linker labium majus een ulcus van 1,5 cm doorsnee, dat pijnloos is bij aanraking.

Wat is de meest waarschijnlijke diagnose?

1. Condylomata accuminata.
2. Herpes genitalis.
3. Syfilis.
4. Vulva carcinoom.

### Vraag 9

Tijdens de partus kan bij het vaginaal toucher de stand van het hoofd van de foetus bepaald worden door de kleine (achterste) en grote (voorste) fontanel te palperen in relatie tot de bekkenas. Bij een normale achterhoofdsligging voelt de arts bij vaginaal toucher...

1. de grote en kleine fontanel aan weerszijden van de bekkenas.
2. de grote fontanel in de bekkenas.
3. de kleine fontanel in de bekkenas.

### Vraag 10

Een 57-jarige vrouw komt op de Spoedeisende Hulp met buikpijn, misselijkheid en zwarte ontlasting sinds enkele uren. Zij heeft eenmaal bruin braaksel opgegeven. Zij is bekend met alcoholabusus. Haar bloeddruk is 95/60 mmHg en haar hartslag 114 slagen per minuut. Haar ademhalingsfrequentie is 22/min. Haar handen en voeten voelen koud aan, de capillary refill is 4 seconden. Van welk type shock is hier sprake?

1. Cardiogene shock.
2. Distributieve shock.
3. Hypovolemische shock.

### Vraag 11

Op de Spoedeisende Hulp is een 26-jarige man, met in de voorgeschiedenis schizofrenie, binnengebracht die sinds enkele uren een afwijkende stand van het hoofd heeft. Het hoofd staat in retroflexie (achterover gekanteld). Er zijn geen andere afwijkingen. De AIOS-neurologie stelt een acute dystonie vast. Wat is de meest waarschijnlijke oorzaak van deze acute dystonie?

1. Bijwerking van medicatie.
2. Guillain-Barré syndroom.
3. Herseninfarct.

### Vraag 12

Een 52-jarige vrouw met een blanco medische voorgeschiedenis, presenteert zich met koorts en een mono-artritis van de knie. Er is sprake van een leukocytose met linksverschuiving en een sterk verhoogd CRP. Onder de verdenking van een septische artritis wordt een synoviaal punctie verricht. Er wordt 30 cc troebel vocht uit het gewricht gehaald en opgestuurd voor grampreparaat en kweek. Wat is de meest waarschijnlijke verwekker van deze artritis?

1. Escherichia coli.
2. Haemophilus influenzae type b.
3. Neisseria gonorrhoeae.
4. Staphylococcus aureus.

### Vraag 13

Bij een 3-jarig meisje wordt de diagnose coeliakie gesteld. Ze is erg mager, heeft flinke diarree en is het afgelopen jaar nauwelijks in lengte gegroeid. De kinderarts schrijft een lactose-arm en glutenvrij dieet voor. Het valt de ouders zwaar dit dieet goed te volgen en zij willen weten of hun dochter dit dieet levenslang zal moeten volhouden. Wat is het correcte antwoord van de kinderarts? Ze moet levenslang...

1. alleen het glutenvrije dieet blijven volgen en kan het lactose-arme dieet afbouwen.
2. alleen het lactose-arme dieet blijven volgen en kan het glutenvrije dieet afbouwen.
3. beide diëten blijven volgen.

### **Vraag 14**

Een 46-jarige vrouw wordt met de ambulance naar de Spoedeisende Hulp gebracht. Ze was thuis comateus aangetroffen door haar partner. Bij lichamelijk onderzoek voelt zij warm aan en heeft ze een lichaamstemperatuur van 39°C. Er wordt gedacht aan een meningo-encefalitis als verklaring voor het coma. Een CT-scan van de hersenen laat geen afwijkingen zien. Besloten wordt om een lumbaalpunctie te verrichten. Op welke van onderstaande niveaus kan de lumbaalpunctie het beste verricht worden?

1. C7-Th1.
2. Th12-L1.
3. L5-S1.
4. S4-S5.

### **Vraag 15**

Een virale origine van een tumor komt op sommige plaatsen in het lichaam veel vaker voor dan op andere plaatsen. In welk van onderstaande organen is een virale oorsprong van een tumor het meest aannemelijk?

1. Cervix uteri.
2. Duodenum.
3. Pancreas.
4. Urineblaas.

### **Vraag 16**

Een 63-jarige vrouw heeft een mammacarcinoom waarvoor zij behandeling met chemotherapie krijgt. Zij wordt gezien door de huisarts in verband met een progressieve dyspnoe sinds enkele weken. Bij lichamelijk onderzoek hoort de huisarts verminderd ademgeruis rechts. De oorzaak van de kortademigheid wordt meest waarschijnlijk veroorzaakt door...

1. een longembolie.
2. pleuravocht.
3. een pneumothorax.

### **Vraag 17**

Een 64-jarige patiënt met gemetastaseerd oesofaguscarcinoom en hartritimestoornissen gaat snel achteruit en kan zijn situatie maar moeilijk bevatten. Hij is erg vermoeid en vraagt dringend of de huisarts daar iets aan kan doen. Zijn Hb is 6,5 mmol/l, zijn TSH is 15,2 mE/l. Voor zijn hersenmetastasen gebruikt hij reeds 8 mg dexamethason. Welk van onderstaande behandelopties is nu het beste om de moeheidsklachten te verbeteren? Dit is het geven van ....

1. Een bloedtransfusie.
2. Ferrofumaraat.
3. Levothyroxine.



4. Methylfenidaat.

**Vraag 18**

Een 44-jarige man wordt behandeld met clozapine vanwege recidiverende psychoses. Hij is goed ingesteld op clozapine. In zijn tienerjaren heeft hij veel gerookt, dit doet hij sinds zijn 27e jaar niet meer. Zijn psychiater heeft hem verteld dat het van groot belang is om niet weer te gaan starten met roken, omdat dit invloed kan hebben op de werking van clozapine. Roken verlaagt de plasmaspiegel van clozapine door toename van klaring door de...

1. lever.
2. nieren.

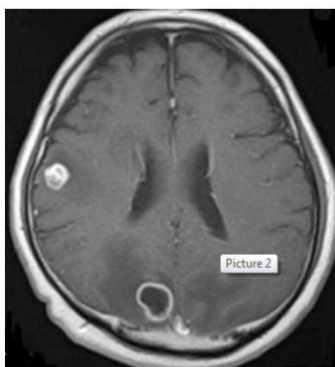
**Vraag 19**

Een 54-jarige vrouw heeft de hardnekkige overtuiging dat de huisarts haar medicatie voorschrijft om een geheim medisch experiment bij haar uit te voeren. Toen ze de medicijnen voor het eerst innam, smaakten de pillen erg bitter. Ze kreeg meteen argwaan, zeker nadat de huisarts bleef aandringen dat ze de medicatie toch moest blijven gebruiken. Wat is de naam voor dit psychiatrische symptoom?

1. Illusionaire vervalsing.
2. Imperatieve- of bevelshallucinatie.
3. Paranoïde waan.
4. Verhoogd associatief denken.

**Vraag 20**

De neuroloog ziet een 54-jarige man op de Spoedeisende Hulp in verband met een doorgemaakt epileptisch insult. De neuroloog vindt aanwijzingen voor een milde hemiparese links en een subtiel neglect. Er wordt dezelfde week poliklinisch nog een MRI-hersenen met contrast gemaakt. Deze toont een beeld suspect voor hersenmetastasen (zie afbeelding). Patiënt is niet bekend met een primaire tumor.



Welke soort primaire tumor is op basis van de epidemiologie a priori meest waarschijnlijk de oorzaak van deze hersenmetastasen?

1. Coloncarcinoom.
2. Longcarcinoom.
3. Prostaatacinoom.

### **Vraag 21**

Een 32-jarige vrouw G1P0 heeft een ongecompliceerde zwangerschap en met 37+2 weken breken haar vliezen, waarna zij een beetje bloed verliest. Ze wordt verwezen naar het ziekenhuis voor controles, heeft geen klachten, oogt niet ziek en heeft een bloeddruk van 125/75 mmHg met een pols van 75 slagen/min. Op het CTG worden tekenen van foetale nood gezien. Welke diagnose is op basis van bovenstaande gegevens het meest waarschijnlijk?

1. Gescheurde vasa praevia.
2. Partiële abruptio placentae.
3. Placenta praevia.
4. Totale abruptio placentae.

### **Vraag 22**

Een 58-jarige man ondergaat een behandeling vanwege een maligne lymfoom. Deze behandeling gaat gepaard met een risico op het ontwikkelen van het tumorlysis syndroom (TLS). Welke bloedbepalingen zijn het meest geschikt om voorafgaande aan de behandeling het risico op TLS in te schatten?

1. Leukocyten getal, LDH, ferritine en hemoglobinegehalte.
2. Leukocyten getal, urinezuur en fosfaat.
3. Urinezuur, kreatinine en ALAT.

### **Vraag 23**

Bij een 64-jarige man is een prostaatcarcinoom vastgesteld. Door middel van welk onderzoek kan de grootte en uitgebreidheid van zijn prostaatcarcinoom het beste in kaart gebracht worden?

1. Echo prostaat.
2. MRI prostaat.
3. Rectaal toucher.

### **Vraag 24**

Een 65-jarige man ervaart hevige pijnklachten van zijn posttraumatische artrose van zijn onderste spronggewricht van de linker enkel. Tot dusver hebben conservatieve maatregelen te weinig effect gehad en daarom is besloten tot een operatieve behandeling. Tijdens deze behandeling verwijdert de chirurg het kraakbeen van talus en calcaneus en fixeert deze contactvlakken vervolgens middels schroeven dicht tegen elkaar. De beschreven behandeling is een voorbeeld van een...

1. artrodese.
2. osteomie.
3. resectie-artroplastiek.

### Vraag 25

Een 47-jarige man wordt hevig bloed brakend binnengebracht op de Spoedeisende Hulp. Hij braakt helder en donkerrood bloed en heeft melena. Hij is onrustig, zijn bloeddruk is 90/70 en zijn polsfrequentie 116/min. Wat is nu de eerst meest aangewezen handeling?

1. Bepalen van het Hb en stolling.
2. Een duodenoscopie verrichten.
3. Starten met een maagzuurremmer intraveneus.
4. Toedienen van intraveneus vocht.

### Vraag 26

Een jongetje wordt geboren bij een zwangerschapsduur van 41+6 weken. Er is sprake van dik meconiumhoudend vruchtwater. De kinderarts beoordeelt het kind 1 minuut na zijn geboorte. Het kind heeft een trage kreunende ademhaling met intrekkingen (1 punt), een hartfrequentie van 90/min (1 punt). Hij reageert niet en is blauw en slap. Wat is de Apgarscore?

1. 2.
2. 4.
3. 6.

### Vraag 27

Op de afdeling cardiologie is een 70-jarige cachectische vrouw opgenomen in verband met atriumfibrilleren. Zij heeft pijn in de linkerflank. Het serumcreatinine is gestegen van 90 naar 200  $\mu\text{mol/l}$ . Een nierscan toont een nierinfarct van de lateraal in de bovenpool van de linker nier. Daarbij is de afvloed van contrast naar de blaas duidelijk vertraagd. De rechternier is klein, en kleurt slecht aan. Wat is de meest waarschijnlijke verklaring van de genoemde stijging van het serumcreatinine?

1. De kleine rechternier.
2. Een blaasledigingsstoornis.
3. Een postrenaal probleem van de linker nier.
4. Het nierinfarct in de linker nier.

### Vraag 28

Een 60-jarige man komt bij de huisarts met pas ontstane dubbelbeelden. Bij onderzoek staat het rechteroog naar binnen. Bij de oogbewegingen is de abductie van het rechteroog verminderd. De pupilreacties beiderzijds zijn normaal. Aan het rechteroog is hier sprake van...

1. een nervus IV parese.
2. een nervus VI parese.
3. ontspoorde esoforie.

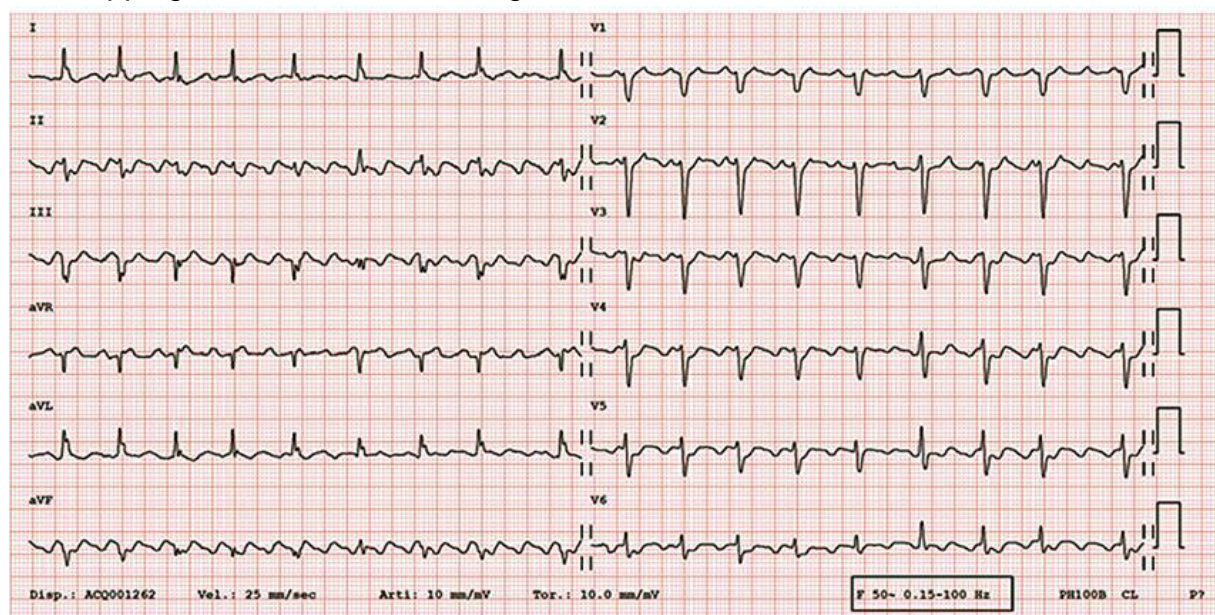
### Vraag 29

De neuroloog wordt in consult gevraagd op de Spoedeisende Hulp bij een 65-jarige man met reumatoïde artritis. Hiervoor gebruikt de man prednison en methotrexaat. Hij heeft sinds 1 dag toenemende hoofdpijn, koorts en verward gedrag. De man imponeert ziek en is niet nekstijf. De EMV-score is E3M6V4, waarbij er sprake is van fatische stoornissen. De neuroloog vermoedt een encefalitis en wil alvast starten met behandelen. Tegen welke ziekteverwekkers moet nu een behandeling worden ingezet?

1. Alleen bacteriën.
2. Alleen virussen.
3. Zowel virussen als bacteriën.

### Vraag 30

Een 34-jarige vrouw is opgenomen op de afdeling chirurgie voor een operatieve behandeling. Zij heeft een hyperthyreoïdie. Zij krijgt plotseling last van hartkloppingen. Er wordt een ECG gemaakt welk onderstaand beeld laat zien.



Van welke van onderstaande hartritmestoornissen is sprake bij deze vrouw?

1. Atriumflutter.
2. AV-nodale re-entry tachycardie.
3. Junctional tachycardie.
4. Sinustachycardie.

### Vraag 31

Een 28-jarige vrouw heeft twee keer een miskraam doorgemaakt. Zij wil graag weten wat de oorzaak hiervan is en of preventie van een nieuwe miskraam mogelijk is. Welke van onderstaande onderzoeken is het meest zinvol om bij deze vrouw in te zetten om deze vragen te beantwoorden? Dit is bloedonderzoek naar...

1. rhesusantagonisme.
2. vitamine B6, B11 en B12.
3. lupus anticoagulans en anticardiolipine antistoffen.
4. proteïne S en proteïne C antistoffen.

### Vraag 32

Een 30-jarige man, met een verstandelijke beperking en totaal IQ van 66, is gastheer in een lunchroom/cadeaushop. Hij woont bij zijn ouders en wordt dagelijks door hen met de auto naar zijn werk gebracht. Bij het opnemen van een bestelling en het afrekenen aan de kassa maakte hij te veel fouten. Zijn taken bestaan nu uit mensen een tafel wijzen en cadeautjes inpakken bij de kassa, waarbij hij graag een praatje maakt. Op welke 2 vaardigheidsdomeinen zijn er bij deze man, op basis van bovenstaande informatie, de duidelijkste beperkingen?

1. Cognitieve en sociaal-emotionele vaardigheden.
2. Cognitieve en praktische vaardigheden.
3. Praktische en communicatieve vaardigheden.
4. Praktische en sociaal-emotionele vaardigheden.

### Vraag 33

Een 61-jarige vrouw komt op het spreekuur van de neuroloog met klachten die passen bij een polyneuropathie. Naast een doof gevoel aan de voeten, onderbenen en vingertoppen, heeft ze ook een rode verkleuring van de voeten en voelen de voeten warm aan. Deze autonome verschijnselen bij een polyneuropathie worden het meest waarschijnlijk veroorzaakt door een beschadiging van...

1. gemyeliniseerde zenuwvezels.
2. ongemyeliniseerde zenuwvezels.

### Vraag 34

Een 38-jarige vrouw heeft sinds enkele jaren gemiddeld tweemaal per week een eetbui. Zij heeft nooit gebraakt na een eetbui, maar gebruikt wel dagelijks laxantia. Haar gewicht is normaal. Welke diagnose past bij deze eetstoornis?

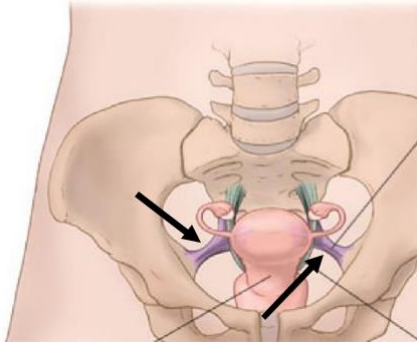
1. Boulimia nervosa.
2. Eetbuistoornis.

### Vraag 35

Bij een 49-jarige man blijkt sprake te zijn van OSAS. De problemen zijn dusdanig ernstig dat er, naast afvallen, een andere behandeling voor de OSAS geïndiceerd is. Welke van onderstaande behandelingen is hiervoor het meest geschikt?

1. Continuous Positive Airway Pressure (CPAP).
2. Gammahydroxyboterzuur (GHB).
3. Nitrazepam voor spierontspanning.
4. Tongreducerende behandeling.

### Vraag 36



Welke anatomische structuur op het plaatje wordt aangeduid met de pijlen en is paars gekleurd? Dit is het ligamentum.....

1. sacroiliacale anterior.
2. sacrospinale.
3. sacro-uterinum.

### Vraag 37

Een 80-jarige patiënte is 6 maanden geleden gediagnosticeerd met een 4 cm groot ER+ mammacarcinoom links, vastzittend aan de huid. Een CT-scan toont enkele ossale metastasen, maar geen viscerale metastasen. De tumormarker CA15.3 is verhoogd. Patiënte woont in een verpleeghuis en is bekend met een langzaam progressieve vorm van dementie. Vanwege deze co-morbiditeit is in overleg met haar en haar familie afgezien van een borstoperatie. Zij is inmiddels 6 maanden behandeld met een aromataseremmer. Patiënte ervaart milde gewrichtsklachten ten gevolge van deze behandeling, maar heeft een goede kwaliteit van leven. De tumor in de borst is bij palpatie kleiner geworden. Welke vervolgstap is het meest aangewezen?

1. Continueren van huidig beleid.
2. Evaluatie CT-scan verrichten.
3. Stoppen aromataseremmer.

### Vraag 38

Een 67-jarige man komt op de Spoedeisende Hulp wegens dyspnoe. Er wordt een arteriële bloedgas geprikt.

pH 7.45, PaCO<sub>2</sub> 3.6 kPa, PaO<sub>2</sub> 14.1 kPa, bicarbonaat 19.9 mmol/l, saturatie 99%

Er is sprake van een...

1. acute respiratoire alkalose.
2. chronische respiratoire alkalose.
3. metabole alkalose, respiratoir gecompenseerd.

### Vraag 39

Drie dagen na een popfestival komt een vrouw met haar 24-jarige vriend op het spreekuur van zijn huisarts. De vriend had tijdens het festival een 'trip' genomen, maar was in een 'bad trip' beland met apathie en achterdocht. Tijdens de consultatie bij de huisarts maakt de jongen de indruk psychotisch te zijn met lichte paranoïde trekken. Er wordt geen gevaarscriterium vastgesteld. Wat is het juiste beleid?

1. Een gedwongen opname regelen.
2. Naar huis, afwachten (in aanwezigheid van de vrouw) en veel water laten drinken.
3. Nadere diagnostiek naar pre-existent psychiatrisch lijden in gang zetten.
4. Nagaan welke stof de jongen heeft gebruikt en een antidotum voorschrijven.

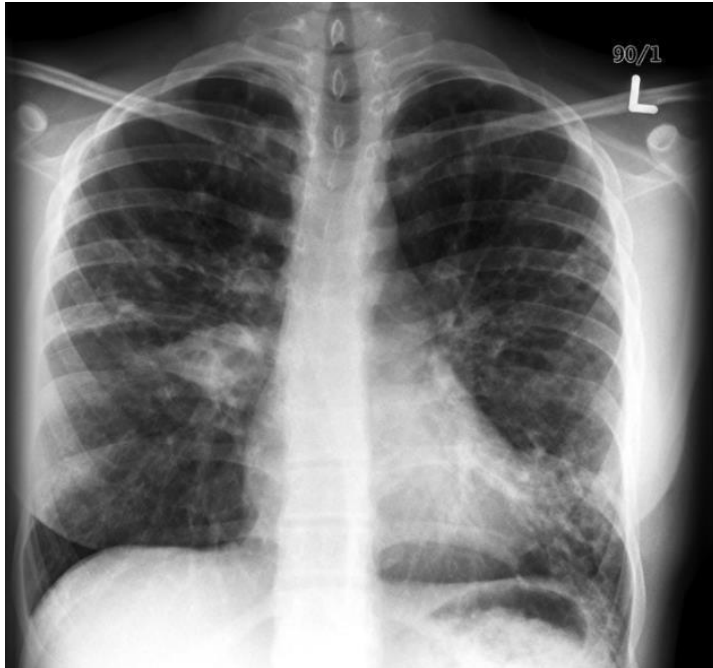
### Vraag 40

Een 67-jarige man met een blanco medische voorgeschiedenis heeft drukkende pijn op de borst, die telkens optreedt bij fietsen tegen de wind in. Als hij rustiger aan gaat fietsen zakken de klachten vlot af. De meest waarschijnlijke diagnose bij deze man is...

1. acuut coronair syndroom.
2. atypische thoracale pijnklachten.
3. typische angina pectoris.

### Vraag 41

Een 18-jarige vrouw heeft vanaf kinderleeftijd recidiverende luchtweginfecties. Op de X-thorax zijn bronchiëctasieën zichtbaar (zie foto). Welke diagnose is het meest waarschijnlijk?



1. Cystic fibrosis.
2. Endobronchiaal carcinoom.
3. Persisterend rhinovirus.
4. Tuberculose.

### Vraag 42

Een 39-jarige automobilist heeft twee jaar geleden een kop-staartbotsing gehad toen hij -wachtend voor het stoplicht- plotseling van achteren door een andere automobilist werd aangereden. Hoewel hij eigenlijk geen klachten aan het ongeluk heeft overgehouden, doet hij net alsof hij ernstige hoofdpijn en duizeligheid heeft als gevolg van het ongeluk. Hij hoopt op een fikse schadeclaim bij een rechtszaak die hij heeft aangespannen. Bij welke van onderstaande mogelijkheden past het gedrag van de automobilist het beste? Bij...

1. confabuleren.
2. een conversiestoornis.
3. een nagebootste stoornis.
4. simulatie.



### Vraag 43

Een 71-jarige patiënt ondergaat een heupoperatie. Welk van de onderstaande geneesmiddelen wordt volgens de richtlijn geadviseerd direct postoperatief te starten om het risico op een trombosebeen te verminderen?

1. Acenocoumarol.
2. Aspirine.
3. Clopidogrel.
4. Laagmoleculair heparine.

### Vraag 44

Een 70-jarige vrouw heeft postmenopauzaal vaginaal bloedverlies en wordt verwezen naar de gynaecoloog. Welk onderzoek draagt het meeste bij aan de onderbouwing van de waarschijnlijkheidsdiagnose?

1. Ca125-bepaling.
2. Cervixuitstrijkje.
3. Endovaginale echografie .
4. Vaginaal toucher.

### Vraag 45

Een 54-jarige man bemerkt bij hemzelf toenemende kortademigheid. De huisarts hoort over de longen geen bijzonderheden. Over het hart hoort de huisarts een diastolisch geruis met een punctum maximum over de apex met uitstraling naar de oksel. Dit geruis past het beste bij een .....

1. aortaklepinsufficiëntie.
2. aortaklepstenose.
3. mitralisklep insufficiëntie.
4. mitralisklep stenose.

### Vraag 46

Bij een man van 67 jaar wordt de ziekte van Parkinson vastgesteld. De klachten hebben een duidelijke impact op het dagelijks leven en er is een behandelwens. De neuroloog schrijft de patiënt een dopamine-agonist voor. Wat is het werkingsmechanisme van dit medicijn?

1. Het remt de afbraak van dopamine in de synapsspleet.
2. Het stimuleert de dopaminereceptor op het postsynaptisch neuron.
3. Het stimuleert de dopaminereceptor op het presynaptisch neuron.
4. Het zorgt voor toename van dopamine in het presynaptisch neuron.

### **Vraag 47**

Een 49-jarige man vertelt dat hij een maand geleden wakker werd en links niets meer hoorde. Bij audiometrie blijkt er sprake van een perceptief gehoorverlies links van 72dB. Rechts is het gehoor normaal. Er is sprake van sudden deafness. De man zou graag weer beter willen horen. Wat is het best passende vervolgbeleid bij deze man?

1. Direct starten met corticosteroïden in hoge dosis.
2. Expectatief beleid.
3. Gehoorapparaat links.

### **Vraag 48**

Een 54-jarige vrouw heeft ADPKD (cystenieren). Het antidiuretisch hormoon speelt mogelijk een rol bij de groei van niercysten. Het blokkeren van ADH middels aquaretica zou daarin een therapeutische optie kunnen vervullen. Op welke andere manier zou het ADH ook onderdrukt kunnen worden?

1. Veel water drinken (>4 liter/dag).
2. Veel zout eten (>15 gram/dag).
3. Weinig water drinken (<1 liter/dag).
4. Weinig zout eten (<6 gram/dag).

### **Vraag 49**

Een 62-jarige man met een prostaatcarcinoom presenteert zich op het spreekuur van de neuroloog in verband met klachten die typisch passen bij een radiculair syndroom L5 rechts. Bij neurologisch onderzoek is er een verminderde kracht van de m. tibialis anterior rechts MRC 4 en een hypesthesie in dermatoom L5. Er is sprake van asdrukpijn over de wervelkolom en kloppijn ter hoogte van wervel L5. Wat is de meest waarschijnlijke oorzaak van het radiculaire syndroom bij deze man?

1. Een HNP L4-L5.
2. Een infectieuze radiculitis.
3. Wervelmetastasen.

### **Vraag 50**

Een 15-jarige jongen, geboren uit West-Afrikaanse ouders, ontwikkelt een icterus nadat hij verkouden is geweest. Zijn botten zijn pijnlijk. Zijn urine en ontlasting hebben een normale kleur. Meest waarschijnlijk is er bij deze jongen sprake van een icterus als gevolg van een...

1. galwegtumor met botmetastasen.
2. hemolyse.
3. virale hepatitis.

### **Vraag 51**

Een 25-jarige vrouw heeft veel bloedverlies tijdens de menstruatieperiode. Zij wil een behandeling voor menorrhagie. Wat is de meest aangewezen behandeling voor deze vrouw?

1. Hormonale anticonceptie.
2. Endometriumablatie.
3. Uterusexectomie.

### **Vraag 52**

Een 35-jarige vrouw met een medische voorgeschiedenis van bronchiëctasieën is naar de huisartsenpost gekomen omdat zij sinds enkele uren hemoptoë heeft. Bij hemoptoë vanuit het bronchiale systeem is de meest frequente oorzaak een ...

1. arterioveneuze malformatie.
2. decompensatio cordis.
3. pneumonie.

### **Vraag 53**

De huisarts ziet een 50-jarige patiënt voor controle van de bloeddruk. De man pocht over zijn nieuwe cabrio en vraagt of die oude bak van de huisarts die voor de deur staat ook niet aan vervanging toe is. Hij zegt dat zijn vader vroeger wilde dat hij arts zou worden, maar dat hij blij is dat hij een betere keuze heeft gemaakt. Immers, als aannemer verdien je een stuk meer. Van welke persoonlijkheidsstoornis is hier meest waarschijnlijk sprake?

1. Borderline persoonlijkheidsstoornis.
2. Histrionische (theatrale) persoonlijkheidsstoornis.
3. Narcistische persoonlijkheidsstoornis.

### **Vraag 54**

Een jongetje van 1 jaar met een blanco medische voorgeschiedenis, wordt verwezen via de huisarts met heftige koliekpijn in abdomen. Hij heeft dit nooit eerder gehad. Hij heeft tweemaal overgegeven en was volgens moeder niet te troosten. Bij aankomst op de Spoedeisende Hulp ziet de arts een jongetje met een bolle diffuus pijnlijke buik. Op een echo wordt een "target sign" gezien. Wat is de meest waarschijnlijke oorzaak van de ileocolische invaginatie?

1. Idiopathisch.
2. Lymfoom.
3. Meckels divertikel.

### **Vraag 55**

Een 48-jarige man wordt geopereerd aan een hypofyse adenoom. Na de operatie voelt de man zich niet lekker en blijkt hij een tensie te hebben van 90/40 mmHg. Dit kan wijzen op functie-uitval van een van de hypofysaire assen. Dit wijst op een functioneel tekort aan...

1. ADH.
2. cortisol.
3. thyroxine.

### **Vraag 56**

Een 21-jarige man komt op het spreekuur van de huisarts, met sinds een half jaar klachten over spierzwakte in vooral bovenarmen en bovenbenen. Hij merkt ook dat hij bijvoorbeeld moeite heeft met het loslaten van een schroevendraaier na gebruik. Wat is de meest waarschijnlijke diagnose?

1. Multiple sclerose.
2. Myotone dystrofie (type I).
3. Guillain-Barre syndroom.

### **Vraag 57**

Een 72-jarige vrouw heeft dubbelbeelden. Bij onderzoek worden normale oogbewegingen gezien zonder beperkingen. De klachten blijven bestaan, als mevrouw een oog afdekt. Wat is de meest waarschijnlijke diagnose?

1. Abducens parese.
2. Seniel cataract.
3. Strabismus convergens.

### **Vraag 58**

De neuroloog ziet een 23-jarige studente op het spreekuur die 4 weken geleden na een feestje met alcohol op van de fiets is gevallen. Ze komt nu omdat ze nog steeds last heeft van hoofdpijn, zich niet goed kan concentreren en overgevoelig is voor prikkels. Studeren lukt haar nog steeds niet. Eigenlijk is bijna alles haar nog te veel en doet ze bijna niks. Ze gaat rond 22.00 uur naar bed en staat rond 14.00 uur weer op. Overdag ligt ze ook nog veel op de bank. Ze gebruikt dagelijks 6 paracetamol in verband met de hoofdpijn. Welke factoren in de anamnese dragen bij aan het ontstaan van chronische hoofdpijn na een trauma?

1. De leeftijd en het gebruik van paracetamol.
2. De leeftijd en het abnormale slaappatroon.
3. Het gebruik van paracetamol en het abnormale slaappatroon.

### **Vraag 59**

Een 6-jarige jongen ontwikkelt periorbitaal oedeem. Er blijkt bij hem sprake te zijn van een nefrotisch syndroom als oorzaak van het oedeem. Waarom ontstaat bij deze jongen het oedeem periorbitaal? Er is op deze plaats sprake van een....

1. hoge hydrostatische druk.
2. lage colloïd osmotische druk.
3. lage interstitiële druk.

### **Vraag 60**

Een 30-jarige man met een blanco medische voorgeschiedenis, komt bij de huisarts met de klacht dat hij af en toe pijn heeft onder in zijn buik. Hij is daarbij niet ziek, heeft geen koorts en tussen de aanvallen door is hij volledig klachtenvrij. De pijn is er vooral na een dag lichamelijk werken of tijdens het sporten. De meest waarschijnlijke diagnose is...

1. chronische appendicitis.
2. symptomatische hernia inguinalis.
3. volvulus van het sigmoïd.

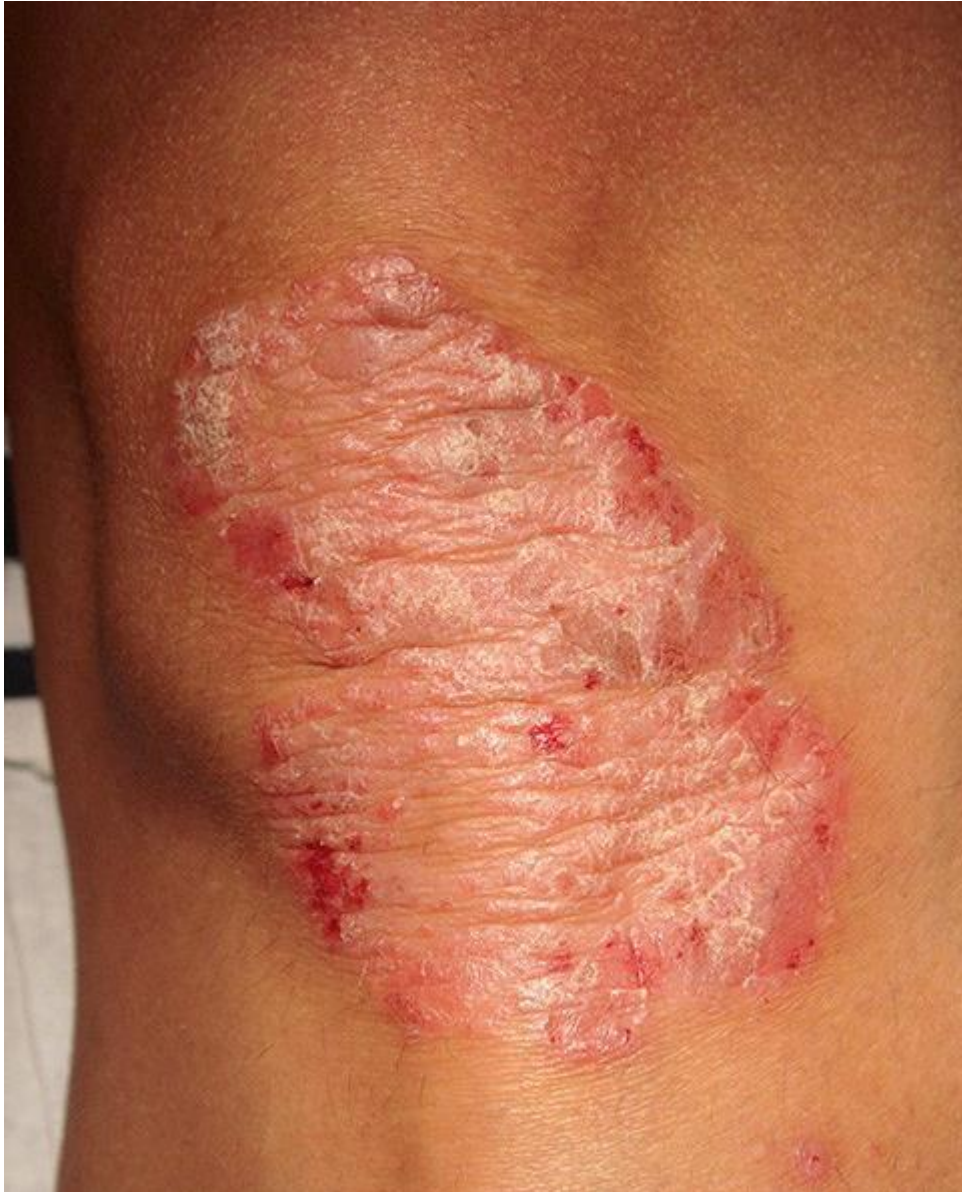### **Vraag 61**

Een 27-jarige patiënte komt op het spreekuur van de neuroloog vanwege pijnklachten en tintelingen in beide benen sinds ongeveer 2 weken. Op basis van de bevindingen bij het lichamelijk onderzoek, denkt de neuroloog aan MS en besluit een lumbaalpunctie te verrichten. Welke uitslag is het meest waarschijnlijk als het inderdaad de diagnose MS betreft?

1. Een normaal aantal cellen, normaal eiwit en aanwezigheid van oligoclonale banden.
2. Een normaal aantal cellen, verhoogd eiwit en aanwezigheid van polyclonale banden.
3. Een verhoogd aantal cellen (>100), verhoogd eiwit en aanwezigheid van oligoclonale banden.

**Vraag 62**

Een 34 jarige vrouw komt op het spreekuur van de dermatoloog in verband met huidafwijkingen op haar beide knieën. De dermatoloog bekijkt haar linker knie. Zelf denkt de patiënt dat zij zwemmerseczeem heeft (dermatomycose). Zij zwemt namelijk elke week in een zwembad.



De dermatoloog stelt de diagnose psoriasis. Welk gegeven zou het beste passen bij de lekendiagnose van de vrouw zelf (dermatomycose)? Het best passend bij dermatomycose is...

1. bilateraal voorkomen van huidafwijking (beide knieën).
2. scherpe begrenzing van de plaque.

### Vraag 63

Bij een 63-jarige man wordt in verband met een verhoogd cholesterol gestart met een statine. De patiënt verdraagt de statine goed en de streefwaarde van het LDL-cholesterol wordt bereikt. Wat is volgens de NHG-richtlijn nu het juiste advies?

1. Continueer de medicatie en controleer jaarlijks het LDL-cholesterol.
2. Continueer de medicatie, controleer het LDL-cholesterol alleen op indicatie.
3. Staken van de medicatie en over 6 maanden controleren van het LDL-cholesterol.

### Vraag 64

Een 73-jarige man is van zijn e-bike gevallen. Hij droeg geen helm. Na de val bemerkt hij een verminderd gehoor links. Bij otoscopisch onderzoek wordt veel bloed in het trommelvlies van het linkeroor gezien (hematotympanum). Bij de stemvorkproeven valt op dat de proef van Weber naar links lateraliseert. Wat is hier de meest waarschijnlijke diagnose?

1. Een conductief gehoorverlies door het hematotympanum.
2. Een conductief gehoorverlies door otitis media met effusie.
3. Een perceptief gehoorverlies op basis van een scheur in de nervus acousticus.
4. Een perceptief gehoorverlies ten gevolge van de schedelbasisfractuur.

### Vraag 65

Een 21-jarige man komt bij de huisarts met heftige pijn aan zijn anus. De huisarts twijfelt tussen een fissura ani of een perineaal abces. Welke klacht is het meest discriminerend om de diagnose fissura ani te stellen?

1. Helderrood bloedverlies.
2. Meeste pijn rondom defecatie en de eerste uren na defecatie.
3. Het niet goed kunnen zitten.

### Vraag 66

Een 53-jarige vrouw, gravida 5 para 5, heeft in toenemende mate last met het ongewild lozen van ontlasting. Bij persen ziet de arts een graad 2 uterusprolaps en een rectocèle van drie centimeter. Wat is nu de eerstaangewezen behandeling?

1. Behandelen met pessarium.
2. Laxeren.
3. Sacropexie en vagina-achterwandplastiek.

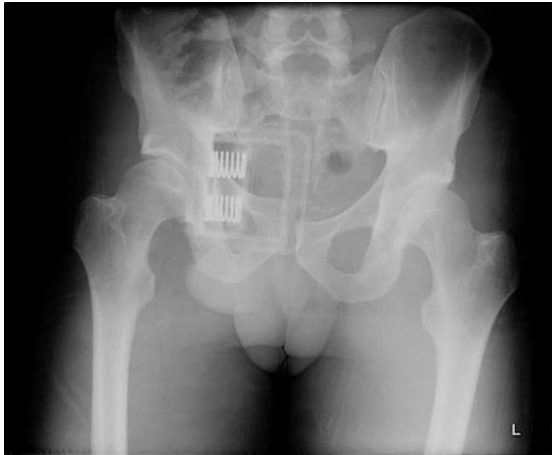
### Vraag 67

Een 71-jarige man heeft een acuut myocardinfarct doorgemaakt. Hij is behandeld door middel van een acute percutane interventie met stentimplantatie. Hij heeft een bloeddruk van 120/60 mmHg en een polsfrequentie van 84/min. Welk medicijn wordt bij voorkeur, naast (dubbele) plaatjesremmers, bij deze patiënt gestart?

1. Dobutamine.
2. Furosemide.
3. Metoprolol.

### Vraag 68

Een 28-jarige niet-Nederlandssprekende man wordt na een ongeval opgevangen op de Spoedeisende Hulp. Hij heeft prehospitaal een SAM sling (bekkenband) gekregen. Zijn röntgenfoto laat het volgende letsel zien:



Het ongevalsletsel op deze foto te zien is meest waarschijnlijk het gevolg van...

1. een frontale aanrijding auto versus obstakel.
2. een heftruck die langzaam tegen de ventrale zijde van de patiënt aan is gekomen.
3. een sprong/val van hoogte.
4. een val op zijkant van het bekken.

### Vraag 69

Een 45-jarige man heeft een bipolaire stoornis. Zijn familie maakt zich zorgen dat het de laatste tijd niet goed met hem gaat. Hij is prikkelbaar en zoekt steeds ruzie. Hij is erg actief met allerlei verbouwingen in huis en gaat daar tot laat in de nacht mee door. Hierna slaapt hij slechts drie uur per nacht om daarna weer helemaal fit op te staan. Hij heeft de laatste weken geen trek meer in eten. Hij is enkele malen in paniek geraakt omdat hij, hoewel hij hiervoor geen concrete aanwijzingen had, bang was dat zijn baas ontevreden over hem was en hem zou willen ontslaan. Welk aspect uit de anamnese wijst het meest op de aanwezigheid van een manische episode?

1. De heftige angsten.
2. De verminderde eetlust.



3. Het gebrek aan slaapbehoefte.

**Vraag 70**

Een 40-jarige patiënt op de Spoedeisende Hulp presenteert zich met dyspnoe en pijn vastzittend aan de ademhaling. Eenmalig was sprake van geringe hemoptoë. Het D-dimeer is verhoogd. De arts vermoedt een longembolie. Welk onderzoek is nu het meest geschikt om een longembolie aan te tonen?

1. CT-angio.
2. Echo benen.
3. X-thorax.

**Vraag 71**

Een 81-jarige vrouw met fors oedeem aan de benen door hartfalen wordt in de loop van de nacht benauwd wakker. Dit symptoom wordt ook wel orthopneu genoemd. Wat is de oorzaak van het ontstaan van orthopneu?

1. Ascites.
2. Longoedeem.
3. Pleuravocht.

**Vraag 72**

Een 14-jarig meisje wordt gezien door een kinderarts omdat er mogelijk sprake is van de ziekte van Crohn. De kinderarts vermoedt dat de ziekte in de dunne darm is gelokaliseerd en wil dat graag aantonen. Welk onderzoek is hiervoor als eerste aangewezen? Dit is een...

1. CT-abdomen.
2. enteroscopie.
3. MRI-abdomen.
4. X-buikoverzicht met contrast.

**Vraag 73**

Een 22-jarige vrouw is opgenomen in verband met een pericarditis. Het blijkt dat ze klachten heeft passend bij een fenomeen van Raynaud, frequente aftose en haaruitval. Onder invloed van zonlicht krijgt ze regelmatig huiduitslag op haar gezicht en armen. Daarnaast heeft ze veel pijn in haar gewrichten. Bij lichamelijk onderzoek worden meerdere ulcera in de mond gezien en scherp omschreven kale plekken op de hoofdhuid. Ze heeft een poly-artritis van de kleine handgewrichten. Op grond van het klinisch beeld wordt aan de diagnose SLE gedacht. Welk van onderstaande laboratoriumbepalingen is het meest geschikt om de diagnose SLE waarschijnlijker te maken?

1. ACE.
2. ANCA.
3. ANA.

### Vraag 74

Een 20-jarige patiënt met een allergisch astma is op vakantie. Ze overnacht in een trekkershut. In de nacht wordt ze wakker met een piepend verlengd expirium. Welke inhalatiemedicatie kan ze nu het beste gebruiken? Dat is een...

1. kortwerkend anticholinergicum.
2. kortwerkend bètamimeticum.
3. langwerkend anticholinergicum.
4. langwerkend bètamimeticum.

### Vraag 75

Bij een 34-jarige vrouw wordt voor de derde keer in twee jaar tijd een acute pancreatitis gediagnosticeerd. Zij gebruikt geen alcohol en galstenen zijn al meerdere keren door middel van een ECHO uitgesloten. In haar familie komen veel mensen voor met hart- en vaatziekten. De internist wil uitsluiten dat er een familiale metabole aandoening in de familie van patiënte aanwezig is, die de recidiverende acute pancreatitis bij deze vrouw kan verklaren. Welke laboratoriumbepaling is in dit geval het meest relevant?

1. Calcium.
2. HbA1c.
3. Triglyceriden.

### Vraag 76

Een kwetsbaar ogende vrouw van 83 jaar komt bij de diabetes praktijkondersteuner. Deze signaleert sterk variërende bloedsuikers de laatste maanden. Ze gebruikt metformine en gliclazide voor haar diabetes. De praktijkondersteuner bemerkt dat zij evident cognitieve stoornissen heeft. Bij deze patiënte is het belangrijkste behandeldoel het voorkómen dat...

1. haar HbA1c te hoog is.
2. ze hyperglycemieën krijgt.
3. ze hypoglycemieën krijgt.

### Vraag 77

Een vrouw van 58 jaar wordt op de Spoedeisende Hulp gezien in verband met heftige buikpijn meest uitgesproken in het linker onderkwadrant. Zij heeft koorts (38.6°C) en bij lichamelijk onderzoek is er druk- en loslaatpijn links. De rest van de buik is soepel. Het CRP is 120mg/L. Zij heeft deze klachten in mildere vorm al eerder gehad. Welke diagnose is meest waarschijnlijk?

1. Adnexitis.
2. Diverticulitis van het sigmoïd met lokaal abces.
3. Obstipatie.

### **Vraag 78**

Een 83-jarige man krijgt in korte tijd hevige buikpijn onder in zijn buik. Ook lukt het hem niet meer om te plassen. Bij lichamelijk onderzoek vindt de huisarts een gedempte percussie tot aan de navel. Het rectaal toucher is niet afwijkend. De huisarts stelt de diagnose acute urineretentie. Wat is nu de best passende eerste vervolgstap voor deze man?

1. Plaatsen van een transurethrale kathetern
2. Spoedverwijzing naar de uroloog.
3. Starten met furosemide.

### **Vraag 79**

Een 54-jarige patiënt heeft hypertensie en migraine. Zijn bloeddruk bedraagt 150/92 mm/Hg. Huisarts en patiënt besluiten samen te starten met een antihypertensivum. Verschillende middelen kunnen hiervoor gebruikt worden. Welke twee typen antihypertensiva hebben de voorkeur bij deze patiënt?

1. ACE-remmer of bètablokker.
2. Bètablokker of calciumantagonist.
3. Bètablokker of diureticum.
4. Diureticum of calciumantagonist.

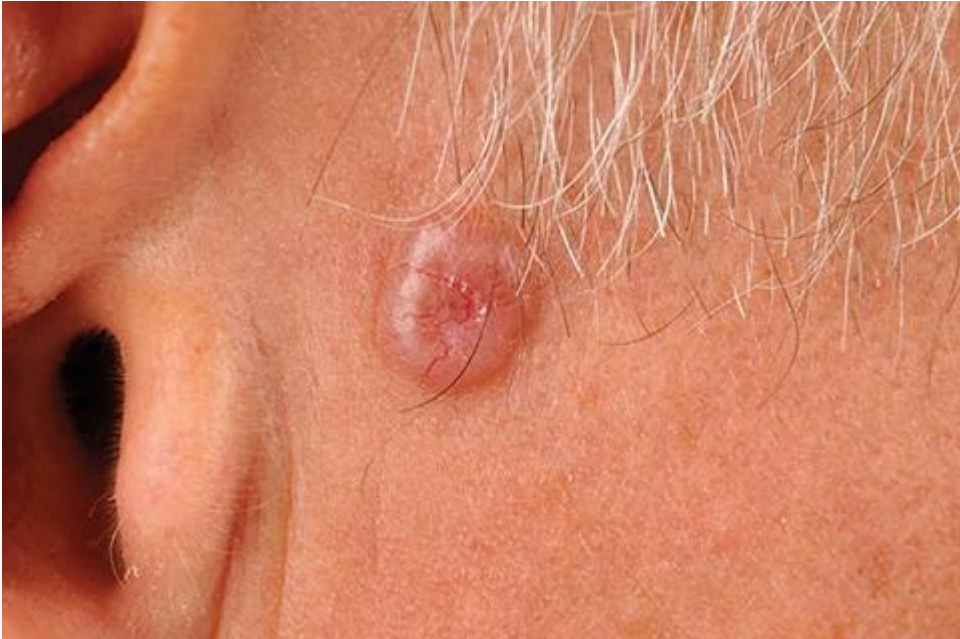### **Vraag 80**

Een 48-jarige man bezoekt het spreekuur van de huisarts in verband met gewichtstoename en een dikkere buik. Hij is toenemend vermoeid en heeft dikke enkels. De huisarts vindt bij lichamelijk onderzoek shifting dullness. De CVD is niet verhoogd. De urinestick toont geen eiwit in de urine. Welke diagnose is het meest waarschijnlijk?

1. Levercirrose.
2. Linker hartfalen.
3. Nefrotisch syndroom.
4. Rechter hartfalen.

### Vraag 81

Een 67-jarige man komt op het spreekuur van de dermatoloog in verband met een makkelijk bloedend plekje pre-auriculair rechts. Het plekje zit er al 1 jaar en wordt langzaam maar zeker groter. Inmiddels is het 1,2cm groot geworden. Het is volgens hem ontstaan nadat hij door een mug is gestoken tijdens zeilen. Patiënt zeilt graag en komt hiermee regelmatig in de zon.



Welke kenmerken maken de diagnose basaalcelcarcinoom het meest waarschijnlijk?

1. Induratie, hyperkeratose, lineaire teleangiëctasieën en drukpijn.
2. Kratervormige vorm met een centrale hoornplug.
3. Roze kleur, glans, lineaire teleangiëctasieën en doorzichtige (transluente) karakter.

### Vraag 82

Een 38-jarige vrouw komt op het spreekuur van de huisarts om te praten over anticonceptie. Haar nieuwe partner is geen voorstander van condooms, er is momenteel geen kindwens. Ze rookt 5 sigaretten per dag en bij meerdere eerstegraads familieleden komt borstkanker voor. Wat is de eerste keus anticonceptie voor deze patiënte?

1. Combinatiepil.
2. Hormoonspiraal.
3. Koperspiraal.
4. Prikpil.

**Vraag 83**

Een 63-jarige vrouw hoort sinds twee dagen veel minder met het linkeroor. Zij was de afgelopen week al wat verkouden en heeft het gevoel dat het linkeroor dicht zit. Ze heeft geen oorpijn. Het gehoor rechts is normaal voor de leeftijd, links is er een conductief verlies van 40dB. Wat is de meest waarschijnlijke diagnose?

1. Otitis media acuta.
2. Otitis media met effusie.
3. Sudden deafness.

**Vraag 84**

Een man van 62 jaar heeft in het verleden een myocardinfarct doorgemaakt. Op het meest recente echocardiogram is de linkerventrikel ejectiefractie 26% met evidente dyssynchronie. Er is nu een indicatie voor:

1. Cardiale Resynchronisatie Therapie -Defibrillatie (CRT-D).
2. Cardiale Resynchronisatie Therapie-Pacing (CRT-P).
3. een implanteerbare Cardioverter Defibrillator (ICD).

**EINDE VAN DE TOETS**