

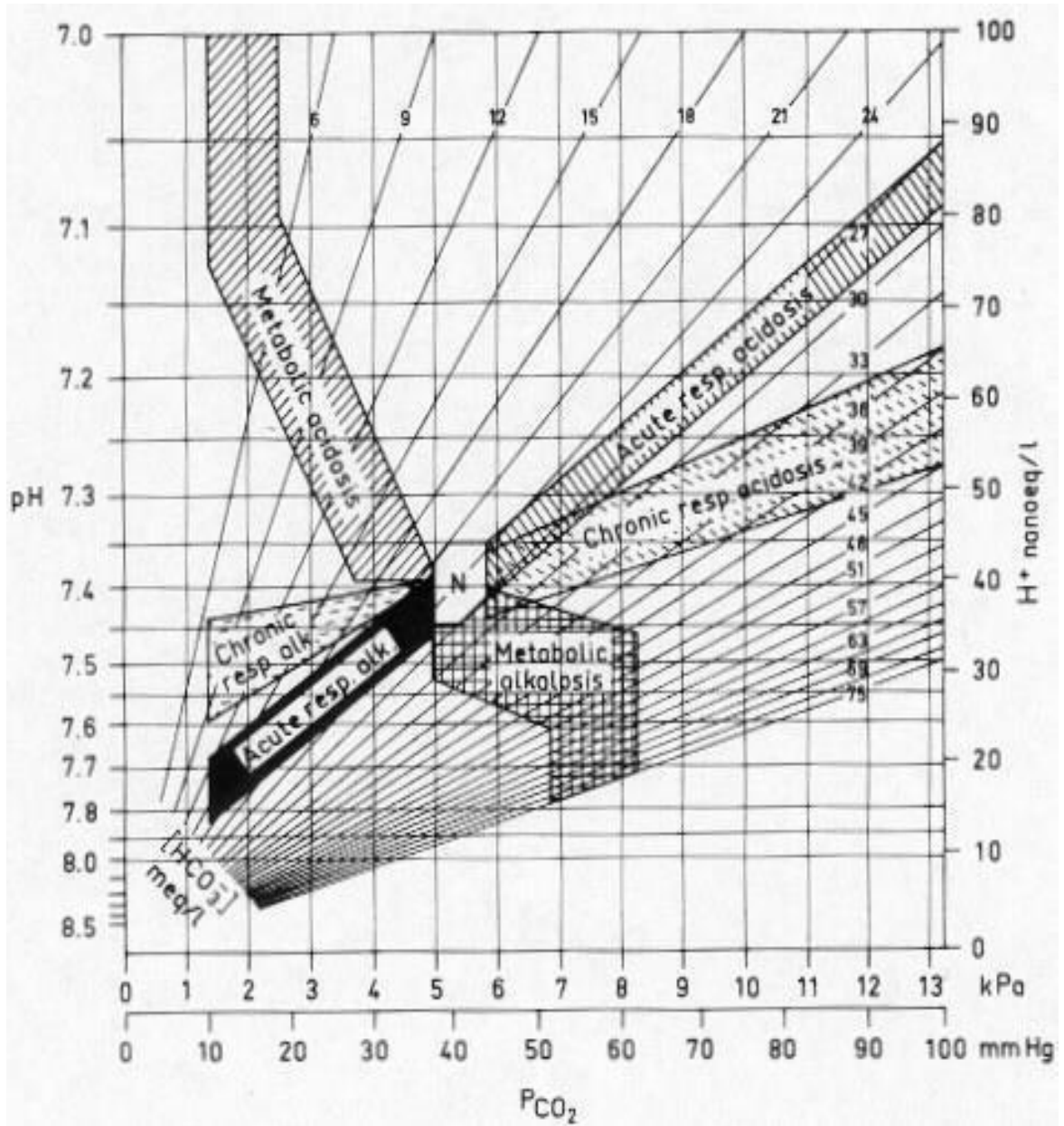
Afkortingenlijst

| | |
|----------|---|
| ACE | angiotensine converterend enzym |
| ALS | Amyotrofische Laterale Sclerose |
| ANA | antinucleaire antistoffen |
| ANCA | antineutrofiel cytoplasmatische antistoffen |
| Anti GBM | antistoffen tegen de glomerulaire basaal membraam |
| AV | atrioventriculair |
| BPPD | Benigne Paroxismale Positieafhankelijke Duizeligheid |
| BSE | bezinkingssnelheid der erythrocyten |
| COPD | chronic obstructive pulmonary diseases |
| CPAP | Continuous positive airway pressure |
| CRP | C-reactieve proteïne |
| CRT | Cardiale resynchronisatie therapie |
| CT | computer tomografie |
| CVA | cerebro vasculair accident |
| CVD | centraal veneuze druk |
| DAS | Disease activity score |
| DOAC | Directe Orale Anticoagulantia |
| EBUS | Endo Bronchial Ultra Sound |
| ECG | elektrocardiogram |
| ERCP | Endoscopische Retrograde Cholangiopancreaticografie |
| FSH | follikelstimulerend hormoon |
| (e)GFR | (estimated) glomerulaire filtratie snelheid |
| GHB | gamma-hydroxyboterzuur |
| HELLP | Hemolysis Elevated Liver enzymes and Low Platelets |
| HDL | high density lipoproteins |
| HPV | Humaan papillomavirus |
| ICD | implanteerbare cardioverter defibrillator |
| LAD | Left Anterior Descending coronary artery |
| LDL | low density lipoproteins |
| LH | luteïniserend hormoon |
| MCV | mean corpuscular (cell) volume |
| MMSE | mini mental state examination |
| MRC | medical research council |
| MRI | magnetic resonance imaging |
| MTP | metatarsale phalanx |
| NRS | Numeric (pain) rating scale (VAS-score) |
| NSAID | non-steroidal anti-inflammatory drugs |
| OSAS | obstructief slaap apnoe syndroom |
| PCI | percutane coronaire interventie |
| PIP | Proximale Interphalangeale gewricht |
| SIAS | spina iliaca anterior superior |
| SLE | systemische lupus erythematodes |
| SNRI | Selective Serotonin and Noradrenalin Reuptake Inhibitor |
| SOLK | somatisch onvoldoende verklaarde lichamelijke klachten |
| SPECT | Single Photon Emission Computed Tomography |
| SSRI | selective serotonine reuptake inhibitor |
| STEC | shiga-toxine producerende E. coli |
| TIA | transient ischaemic attack |
| TSH | thyroïd stimulerend hormoon |

Oestradiol

| | | | |
|-------|------------|--------|---------------|
| vrouw | 100 - 575 | pmol/l | folliculair |
| vrouw | 175 - 1150 | pmol/l | midcyclus |
| vrouw | 120 - 1100 | pmol/l | luteaal |
| vrouw | 0 - 180 | pmol/l | postmenopauze |

Zuur/base normogram



Vraag 1

Een 18-jarige vrouw komt op de Spoedeisende Hulp vanwege heftige perianale pijn. Twee jaar geleden is er een periaanaal abces gedraineerd. Bij onderzoek is wederom sprake van een periaanaal abces. Wat is de meest waarschijnlijke onderliggende oorzaak?

1. Colitis ulcerosa
2. Fissura ani
3. Morbus Crohn
4. Obstipatie

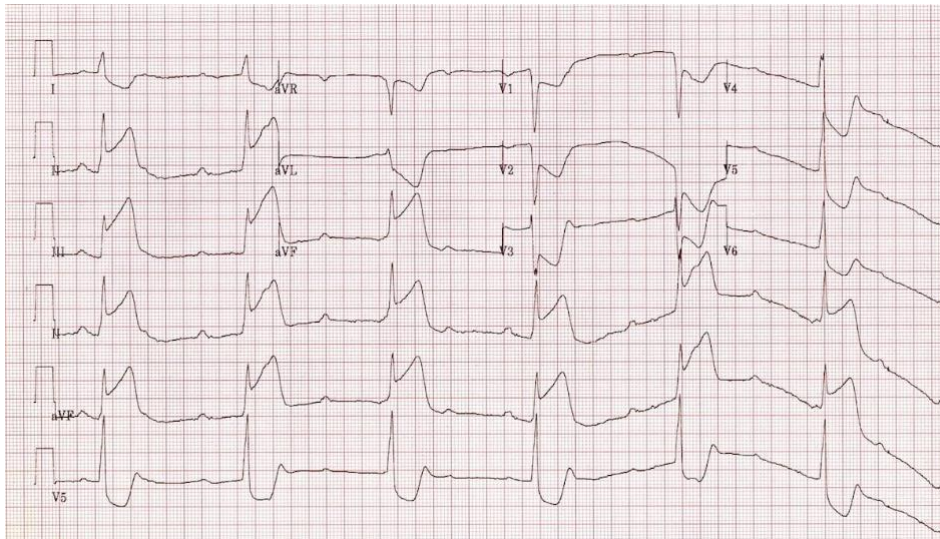
Vraag 2

Bij een 58-jarige man én een 58-jarige vrouw met een acute hyponatriëmie van 120 mmol/l wordt hypertoon zout 3% (=514 mmol/l) gegeven om het natrium snel te laten stijgen naar 130 mmol/l. Beiden wegen 68 kg en zijn even lang. Aan wie moet de grootste hoeveelheid hypertoon zout gegeven worden?

1. De man
2. De vrouw

Vraag 3

Een 59-jarige vrouw wordt door de ambulance met spoed naar de Eerste Harthulp gebracht in verband met acute pijn op de borst. Het electrocardiogram staat hieronder afgebeeld.



Wat is de meest waarschijnlijke diagnose bij deze vrouw?

1. Anterior infarct met sinusbradycardie
2. Anterior infarct met totaal AV-block
3. Inferior infarct met sinusbradycardie
4. Inferior infarct met totaal AV-block

Vraag 4

De huisarts stelt bij een 64-jarige patiënt met hypertensie een verminderde nierfunctie (GFR 40 ml/min/1.73 m²) vast. Bij eerdere metingen een maand geleden was de nierfunctie nog normaal. Zijn urinesediment toont dysmorfe erythrocyten. Wat is de meest aangewezen vervolgstap?

1. Acute verwijzing naar de nefroloog
2. Bepaling van de albuminurie
3. Herhaling van de GFR meting binnen 1 week

Vraag 5

Een postmenopauzale vrouw van 62 jaar meldt zich bij de huisarts met vaginaal bloedverlies. Op deze leeftijd is een maligniteit als oorzaak hiervan het meest waarschijnlijk. Van welke van onderstaande tumoren is in haar geval meest waarschijnlijk sprake?

1. Cervixcarcinoom
2. Endometriumcarcinoom
3. Vaginacarcinoom
4. Vulvacarcinoom

Vraag 6

Een 74-jarige man met in de voorgeschiedenis een hartinfarct presenteert zich op de Spoedeisende Hulp in verband met acuut ontstaan veranderd gevoel van zijn gehele rechter lichaamshelft. Bij neurologisch onderzoek zijn de grove tast, de fijne tast, de pijnzin en de vibratiezin rechtszijdig gestoord, ook in het gelaat. De laesie bevindt zich in de hersenen...

1. linkszijdig, boven het niveau van de trigeminus kernen.
2. linkszijdig, onder het niveau van de trigeminus kernen.
3. rechtszijdig, boven het niveau van de trigeminus kernen.
4. rechtszijdig, onder het niveau van de trigeminus kernen.

Vraag 7

Een 63-jarige man bezoekt zijn huisarts in verband met oedeem aan beide onderbenen. De huisarts vindt bij lichamelijk onderzoek een verhoogde centraal veneuze druk. Welke diagnose is bij hem het meest waarschijnlijk?

1. Hartfalen
2. Levercirrose
3. Vena cava superior syndroom

Vraag 8

Een 71-jarige vrouw is sinds kort weduwe. Zij is erg verdrietig. Ook slaapt zij slecht, waardoor ze overdag erg vermoeid is. Zij bespreekt met haar huisarts dat zij graag tijdelijk medicatie zou willen gebruiken om beter te kunnen slapen. De huisarts besluit haar voor de duur van twee weken een medicijn voor te schrijven. Welk van onderstaande medicijnen is het meest geschikt voor deze vrouw?

1. Diazepam
2. Quetiapine
3. Temazepam

Vraag 9

Een 58-jarige patiënt met een gemetastaseerd longcarcinoom wordt gezien door de longarts in verband met geleidelijk toegenomen dyspnoe. Ondanks behandeling met chemotherapie is er sprake van progressie van de ziekte bij de man. Bij lichamelijk onderzoek is er een gedempte percussie over de hele long rechts. De meest waarschijnlijke oorzaak van de dyspnoe bij deze man is...

1. een atelectase.
2. pleuravocht.
3. een pneumothorax.

Vraag 10

In het voorjaar van 2020 deed de Hoge Raad uitspraak in een rechtszaak tegen een specialist ouderengeneeskunde die euthanasie uitvoerde bij een diep demente patiënt. Er is veel maatschappelijke discussie rondom euthanasie bij vergevorderde dementie op basis van een eerder opgestelde wilsverklaring. Om welk ethische vraag draait deze discussie vooral? Het gaat over de vraag...

1. of een arts euthanasie mag uitvoeren op basis van een verzoek van de familie of wettelijk vertegenwoordiger van de patiënt, wanneer de patiënt hier zelf niet meer toe in staat is.
2. of een arts iemands leven mag beëindigen die daar zelf niet meer om kan vragen maar wel een wilsverklaring heeft opgesteld met een euthanasieverzoek in geval van dementie.
3. of mensen met vergevorderde dementie wel ondragelijk en uitzichtloos kunnen lijden nu zij niet meer wilsbekwaam zijn.

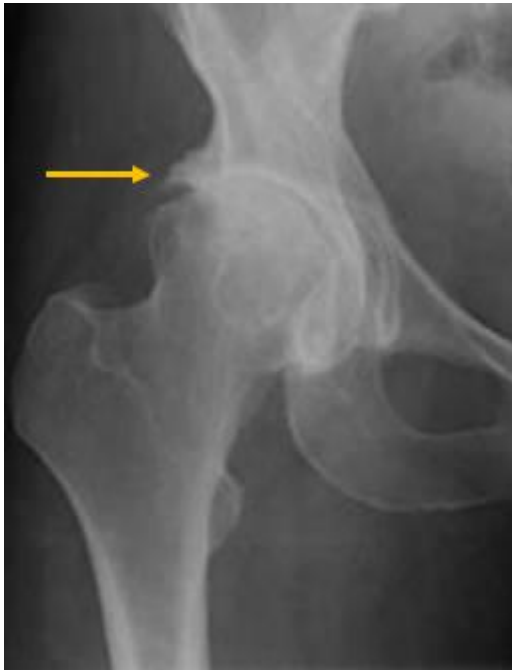Vraag 11

Een 53-jarige patiënte bezoekt de huisarts vanwege problemen met de defecatie waarbij ze manuele ondersteuning vanuit de vagina moet geven om de ontlasting eruit te krijgen. Verder geeft ze aan ook aan het einde van een dag een balgevoel in de vagina te hebben. Wat is de meest waarschijnlijke diagnose bij deze vrouw?

1. Cystocèle
2. Descensus uteri
3. Rectocèle

Vraag 12

Een 72-jarige vrouw met al langere tijd pijnklachten aan haar rechterheup is enkele dagen geleden met haar fiets gevallen. Er wordt een röntgenfoto van de rechterheup gemaakt, waarop een afwijking wordt gezien aangeduid met de oranje pijl.



Wat is de aard van de afwijking die wordt aangegeven met de pijl?

1. Een fractuur
2. Een osteofyt
3. Necrose

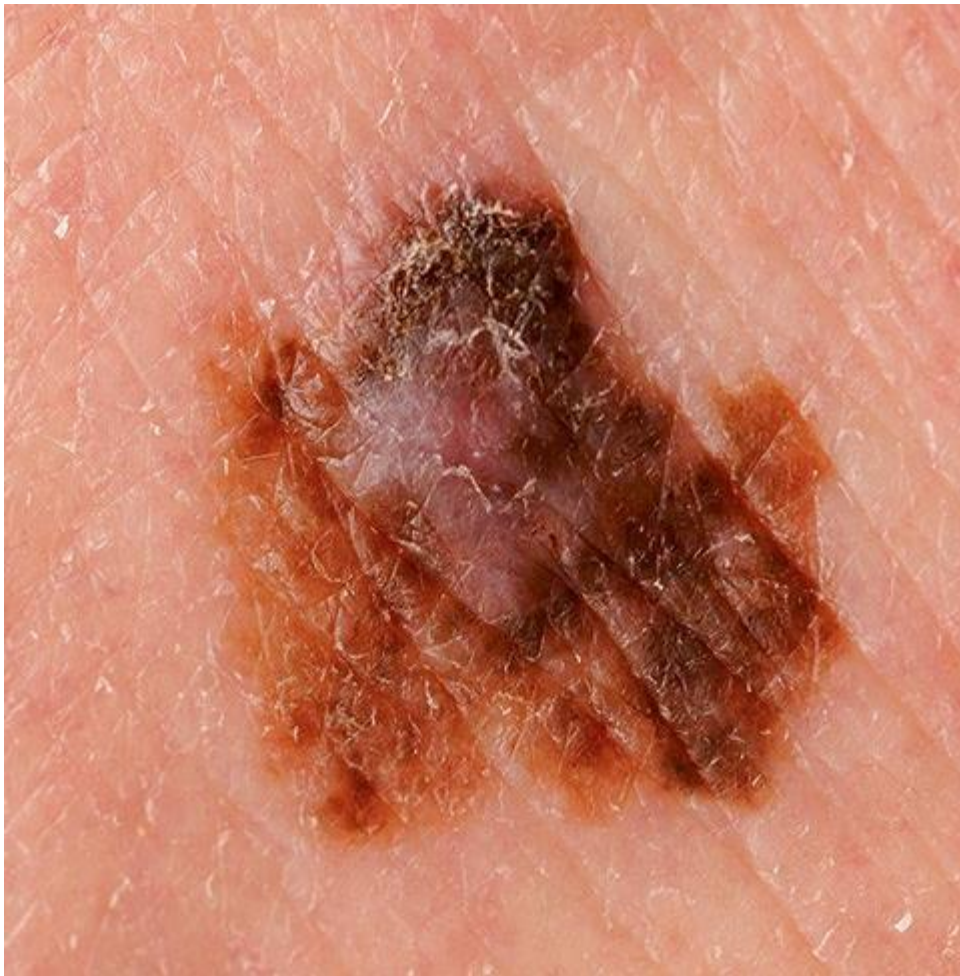Vraag 13

Een 52-jarige man wordt voor analyse “verdenking secundaire hypertensie” geanalyseerd door de internist. De man heeft een gemeten bloeddruk van 165/100 mmHg en bij bloedonderzoek (afgenomen liggend en in rust) bedraagt het kalium 3,0 mmol/l. Daarbij is zowel het aldosteron als het renine verlaagd. Wat is de best passende diagnose?

1. Primair hyperaldosteronisme
2. Pseudohyperaldosteronisme
3. Secundair hyperaldosteronisme

Vraag 14

Een 55-jarige man komt bij de dermatoloog in verband met een veranderende moedervlek van ongeveer 1,5 cm op zijn been. De plek zit er al jaren, maar is het afgelopen jaar grilliger geworden en ook meerdere kleuren gaan vertonen. De dermatoloog denkt te maken te hebben met een melanoom. Wat wordt de eerstvolgende stap?



1. Een 4mm stansbiopt uit de rand
2. Een 4mm stansbiopt uit het meest donkere gedeelte
3. Een excisie met 2mm marge

Vraag 15

Een 3-jarig jongetje wordt door de huisarts beoordeeld vanwege recent ontstaan scheelzien. De moeder laat een recente (met flitser gemaakte) foto zien van het jongetje waarop te zien is dat één oog rood en de ander wit is gekleurd. Bij welke aandoening past dit beeld het beste?

1. Hemangioom
2. Retinoblastoom
3. Uveamelanoom

Vraag 16

Een 73-jarige man heeft recent een coronaire bypass operatie ondergaan in verband met angina pectoris. De procedure is ongecompliceerd verlopen. Drie dagen postoperatief voelt de man zich niet lekker. De man heeft een gemarmerde huid, een lichaamstemperatuur van 35,9 °C en een bloeddruk van 180/110. Bloedonderzoek toont een lactaat van 4,0 mmol/l. Aanvullende diagnostiek met een transthoracale echografie laat een circumferentiële pericardeffusie met een met een hyperdynamisch hart zien. De diagnose shock wordt gesteld. Van welke vorm van shock is het meest waarschijnlijk sprake bij deze man?

1. Distributief
2. Hypovolemisch
3. Obstructief

Vraag 17

Bij een 32-jarige G1P0 is 8 uur geleden, bij 41+4 weken amenorroeduur, de partus begonnen. Ondanks goede weeën stagneert de uitdrijving van het kind. Bij vaginaal toucher wordt het hoofd op Hodge 2 gevoeld. Op welke manier kan het kind nu het beste geboren worden? Middels een...

1. forcepsextractie
2. sectio caesarea
3. vacuümextractie

Vraag 18

Een 78-jarige man wordt naar de chirurg ingestuurd onder verdenking van een ileus. Door middel van lichamelijk onderzoek is het onderscheid tussen een mechanische ileus en een paralytische ileus te maken. Welk van onderstaande bevindingen onderscheidt het meest in de richting van een mechanische ileus?

1. Een bolle buik
2. Een stille buik
3. Gootsteengeruis

Vraag 19

Een 10-jarige jongen is met de fiets gevallen en heeft het stuur in zijn buik gekregen. Hij heeft last van buikpijnklachten. Op de echo abdomen wordt vrij vocht in de buik gezien. Welke aanvullende diagnostiek is nu het meest aangewezen?

1. CT-abdomen
2. X-buikoverzicht

Vraag 20

Een 20-jarige vrouw meldt zich op het spreekuur van de gynaecoloog vanwege het uitblijven van de menstruatie sinds één jaar. Haar menarche was op haar 15e jaar, nadien menstrueerde zij enkele jaren, waarbij de menstruatie zeer onregelmatig kwam. Van welke cyclus stoornis is bij deze vrouw nu sprake?

1. Amenorroe
2. Menorragie
3. Metrorragie
4. Oligomenorroe

Vraag 21

Een 12-jarig meisje wordt gezien door de kinderarts vanwege oedeem rondom de ogen en beide enkels. Bij onderzoek is er proteïnurie van 8 g/l, de nierfunctie is normaal, en in het sediment worden geen afwijkingen gezien. Wat is hier de meest waarschijnlijke diagnose?

1. Hemolytisch uremisch syndroom
2. Membraneuze glomerulopathie
3. Minimal change glomerulopathie
4. Tubulo-interstitiële nefritis

Vraag 22

Een 34-jarige vrouw heeft last van hangende oogleden en een dubbelzien. De neuroloog stelt de diagnose myasthenia gravis. Bij deze patiënte wil de neuroloog starten met behandeling. Welk van onderstaande medicijnen is het meest geschikt om de hoeveelheid acetylcholine in de synapsspleet te verhogen?

1. Prednison
2. Pyridostigmine
3. Riluzole

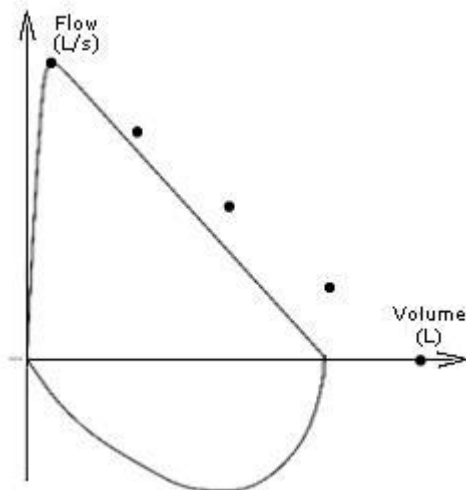
Vraag 23

Een 21-jarige man valt tijdens het wakeboarden op de schans. Hij is meteen buiten bewustzijn. Bij onderzoek door het ambulancepersoneel opent de man de ogen op een pijnprikkel, hij buigt zijn rechter arm en strekt zijn linkerarm op een pijnprikkel. De man praat niet, hij maakt wel kreunende geluiden. Wat is de EMV-score van deze man?

1. E2-M2-V1
2. E2-M2-V2
3. E2-M4-V2
4. E3-M4-V3

Vraag 24

Een 65-jarige man is kortademig bij inspanning. Hij ondergaat een longfunctietest, zie onderstaande afbeelding.



(stippen geven normaalwaarde aan)

Er is meest waarschijnlijk sprake van...

1. uitsluitend obstructie.
2. uitsluitend restrictie.
3. zowel obstructie als restrictie.

Vraag 25

Een 28-jarige man bezoekt de huisarts vanwege chronische aspecifieke lage rugpijn. Hij gebruikt nu paracetamol en diclofenac wanneer de pijn te erg wordt, maar heeft desondanks teveel pijn. Wat is beste aanpassing in zijn medicatie om de pijn beter te bestrijden?

1. Pijnmedicatie op vaste tijden innemen
2. Toevoegen van amitriptyline
3. Toevoegen van morfine
4. Toevoegen van tramadol

Vraag 26

Een 78-jarige patiënt komt op de Spoedeisende Hulp. Hij heeft reumatoïde artritis en heeft daarvoor meerdere Disease Modifying Antirheumatic Drugs, biologicals en veel prednison gebruikt, met matig effect. Momenteel gebruikt hij rituximab, methotrexaat en prednison. Hij heeft zich verstapt en heeft nu acuut ontstane heftige lokale pijn ter hoogte van thoracale wervel 12. Wat is in zijn geval de meest waarschijnlijke diagnose?

1. Gemetastaseerd prostaat carcinoom
2. Osteoporotische wervelfractuur
3. Spondylodiscitis

Vraag 27

De huisarts heeft een 24-uurs-holterregistratie aangevraagd voor een 32-jarige patiënt vanwege hartkloppingen die vooral in rust optreden. De uitslag is als volgt: Basisritme: sinusritme. Sinusaritmie. Max/ gem/ min HF: 135/ 88/ 60 slagen per minuut. Max RR: 1,3 sec.

Ventriculaire ectopie, regelmatig <5% (uniform). Enkele doublet. Alle prematuur ventriculair complexen vallen relatief laat, juist voor de P-top van de volgende slag. Supraventriculaire ectopie niet waargenomen.

Klachten: ten tijde van hartbonzen worden op de holterregistratie prematuur ventriculair complexen gezien. Wat is het meest aangewezen vervolgbeleid?

1. Behandelen met bèta-blokker
2. Behandelen met een anti-aritmicum
3. Expectatief

Vraag 28

Een 35-jarige man wordt door een huisvriend niet aanspreekbaar in zijn bed aangetroffen. De patiënt wordt door de ambulance naar de Spoedeisende Hulp gebracht. Hij heeft een sterk verlaagd bewustzijn, een ademhalingsfrequentie van 10/minuut en een saturatie van 95%. De huisvriend vertelt dat hij naast de patiënt een afscheidsbriefje aantrof en 8 uitgedrukte strips diazepam a 10 mg, een fles sterke drank en wat lege bierblikjes. De patiënt wordt opgenomen op de IC. Welke medicatie is het meest geschikt om het bewustzijn te verbeteren?

1. Acamprosaat
2. Flumazenil
3. Methyfenidaat
4. Naloxon

Vraag 29 Vervallen: meerdere alternatieven verdedigbaar

Een 77-jarige patiënt met diabetes mellitus is al jaren niet bij een oogarts op controle geweest. Nu bezoekt hij de huisarts omdat hij sedert twee dagen met het linker oog bijna niets meer ziet. De huisarts meet een visus van OD 0,8 en OS alleen handbewegingen. Wat is de meest waarschijnlijke diagnose bij deze man?

1. Acut glaucoom
2. Glasvochtbloeding
3. Netvliesloslating
4. Occlusie vena centralis retinae

Vraag 30

Een 27-jarige man presenteert zich op het spreekuur van de huisarts met een wat scherpe, stekende pijn midden-links op de thorax. De pijn is houdingsafhankelijk, neemt toe bij liggen en is ook licht ademhalingsafhankelijk. Zijn temperatuur is 38,6°C en hij heeft griepachtige verschijnselen. Bij welke diagnose past zijn beeld het beste?

1. Pericarditis
2. Pneumonie
3. Pneumothorax

Vraag 31

Bij een 43-jarige man met het Lynch-syndroom op basis van een MSH-6 mutatie, wordt tijdens een coloscopie een coloncarcinoom gevonden in het coecum. Aanvullend onderzoek leidt tot de klinische stadiëring cT3N0M0. Wat is de beste passende operatie voor deze man?

1. Hemicolectomie links
2. Hemicolectomie rechts
3. Subtotale colectomie

Vraag 32

Een 43-jarige vrouw krijgt mirtazapine voorgeschreven in verband met een depressieve stoornis. Mirtazapine is een antidepressivum met een met sterk antihistaminerge (H1)-, maar nagenoeg geen anticholinerge, werking. Gezien dit werkingsmechanisme heeft de vrouw de grootste kans om als bijwerking last te krijgen van...

1. diarree.
2. galactorroe.
3. jeuk.
4. sedatie.

Vraag 33

Een 3 maanden oude jongen is vanwege een verdenking op een bekleemde liesbreuk door de huisarts naar de Spoedeisende Hulp gestuurd. Wat is de beste eerste behandeling voor deze jongen?

1. Een acute operatieve correctie
2. Opname ter observatie
3. **Poging tot reponeren liesbreuk**

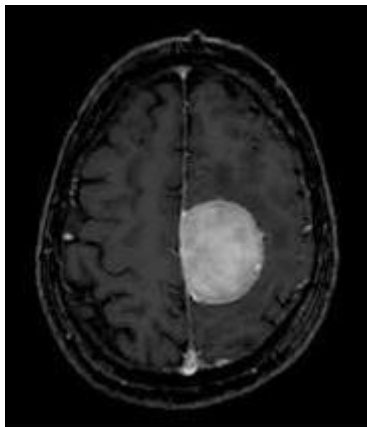
Vraag 34

Een 35-jarige patiënte G1P0 is 27+3 weken zwanger. De zwangerschap verliep tot op heden ongecompliceerd, maar nu komt zij op controle in verband met bovenbuikpijn en misselijkheid. Er wordt een gemiddelde bloeddruk gemeten van 149/92 mmHg. Naast het bepalen van de eiwit/kreatinine ratio in de urine wordt er ook bloed geprikt om het HELLP-syndroom uit te sluiten. Welk van onderstaande bevindingen past bij het HELLP-syndroom?

1. Hemodilutie
2. **Hemolyse**
3. Trombocytose

Vraag 35

Een 59-jarige man heeft last van hoofdpijnklachten, braken en dubbelzien. Er wordt een MRI scan van de hersenen gemaakt waarop een hersentumor zichtbaar is.



Hoe zorgt de aanwezigheid van deze hersentumor voor ontstaan van de hoofdpijn bij deze man? De tumor....

1. geeft prikkeling van het hersenvlies waardoor een meningitis ontstaat.
2. stimuleert pijnreceptoren in de hersenen.
3. **veroorzaakt verhoogde intracranieële druk.**

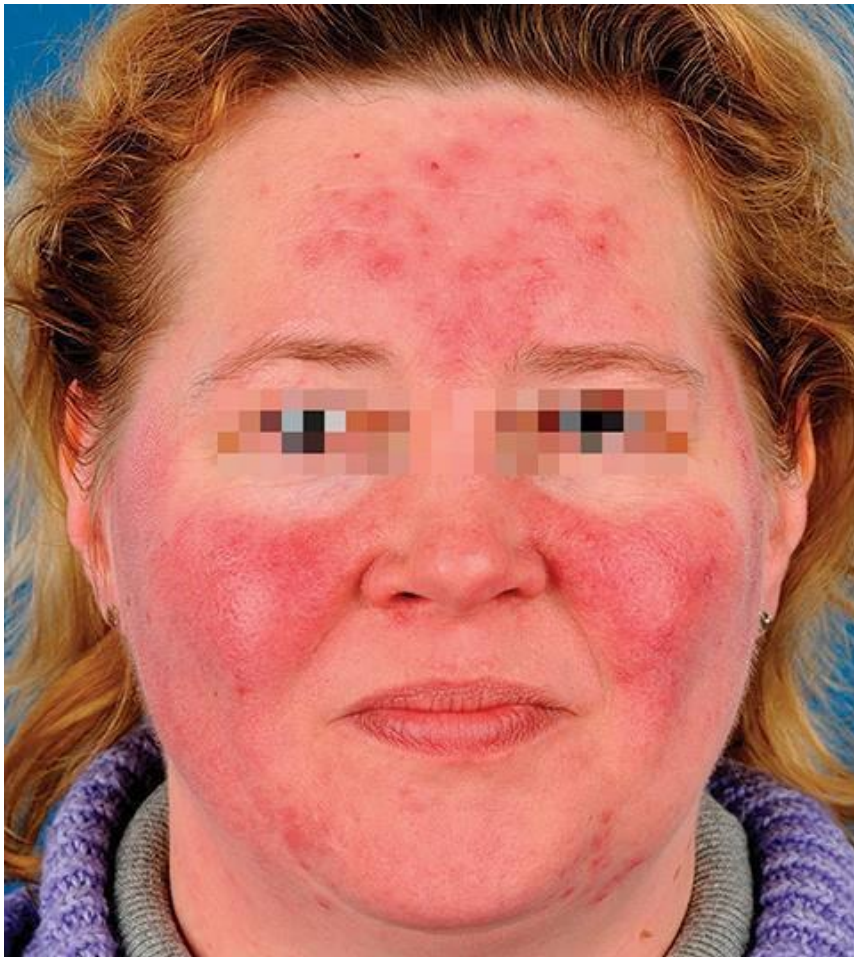Vraag 36

Een 43-jarige man komt bij de oogarts met een pijnlijk rood oog. De oogarts denkt aan herpes keratitis. Hierbij past een verminderde gevoeligheid van het oogoppervlak. Met behulp van welke reflex kan dit vastgesteld worden?

1. **Corneareflex**
2. Oculocefaalreflex
3. Pupilreflex

Vraag 37

Een 50-jarige vrouw is verwezen naar de dermatoloog in verband met branderige en soms jeukende huidafwijkingen in haar gelaat. Zij heeft altijd al rode wangen gehad, maar nu krijgt zij ook pukkels bij op haar voorhoofd en op de kin. Zij denkt dat het uitgelokt is door de zon, omdat ze in de zomer veel buiten in de tuin gezeten heeft met het mooie weer. Patiënte is niet bekend met auto-immuun aandoeningen en is verder helemaal gezond. Zij gebruikt geen medicatie en voelt zich op dit moment niet ziek. Bij lichamelijk onderzoek ziet de dermatoloog geen comedonen in het gelaat.



Wat is de meest waarschijnlijke diagnose?

1. Erysipelas
2. **Rosacea**
3. SLE

Vraag 38

Een 67-jarige vrouw heeft regelmatig last van wegrakingen. Voordat zij wegraakt, heeft zij vaak het gevoel alsof iemand zwaar op haar schouders drukt. Dit wordt 'coat-hanger pain' genoemd en wijst in de richting van een bepaalde vorm van syncope, namelijk...

1. cardiale syncope.
2. orthostatische syncope.
3. reflex syncope.

Vraag 39

Een 32-jarige man komt bij de huisarts in verband met zwelling in de rechter lies. De huisarts vermoedt een hernia inguinalis. De man heeft vooral last van de zwelling bij lichamelijke inspanning. In welke houding kan de patiënt het beste onderzocht worden?

1. Linker zijligging
2. Rugligging
3. Staand

Vraag 40

Bij een vrouw van 58 jaar is door de huisarts een cardiovasculair risicoprofiel opgesteld. Naar aanleiding van extra informatie uit de anamnese en haar voorgeschiedenis blijkt dat er beter gekozen kan worden voor medicamenteuze behandeling. Welk van de volgende extra informatie over deze vrouw is bepalend voor het advies om wel medicamenteus te behandelen?

1. Colitis ulcerosa in de voorgeschiedenis
2. Een hartinfarct op 68-jarige leeftijd bij de moeder van deze vrouw
3. Zwangerschapshypertensie in de voorgeschiedenis

Vraag 41

Een 53-jarige vrouw heeft de afgelopen week meerdere aanvallen van draaiduizeligheid gehad. De aanvallen duren een paar seconden en treden ook op als ze in bed omdraait. Ze heeft al jaren last van wat oorsuizen en enig gehoorverlies. Welke diagnose is het meest waarschijnlijk?

1. Benigne paroxysmale positie duizeligheid
2. De ziekte van Menière
3. Migraineuze vertigo
4. Neuritis vestibularis

Vraag 42 vervallen: onduidelijke vraagstelling

Een 49-jarige vrouw heeft bronchiëctasieën en is gekoloniseerd met pseudomonas. Ze komt nu bij de huisarts vanwege een pneumonie. De AMBU score is 1. Welke orale medicatie is voor de behandeling van haar pneumonie eerste keus?

1. Amoxicilline-clavulaanzuur
2. Amoxicilline
3. Ciprofloxacine
4. Clarithromycine

Vraag 43

Een 31-jarige vrouw komt bij de huisarts omdat ze tot haar schrik heeft ontdekt dat ze zwanger is. Ze is een week over tijd. Ze is er van overtuigd niet voor een kind te kunnen zorgen en wil daarom de zwangerschap afbreken. Op internet had ze gelezen van de mogelijkheid van een koperspiraal als noodanticonceptie, en wil graag dat de huisarts deze direct plaatst. De huisarts geeft aan dat hij dit niet gaat doen omdat...

1. de termijn om deze te plaatsen al verstreken is.
2. deze alleen in een abortuskliniek geplaatst mag worden.
3. patiënte eerst een wettelijk vastgestelde bedenktijd van 5 dagen moet overbruggen.

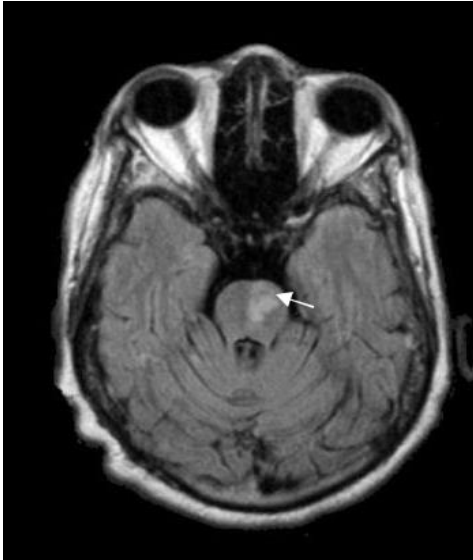Vraag 44

Een 32-jarige vrouw komt op het spreekuur van de huisarts vanwege paraesthesieën in de middelste drie vingers en duim van haar rechterhand. Met name 's nachts heeft ze hier veel last van. Bij inspectie valt een lichte atrofie van de duimmuis op. Bij bewegingsonderzoek is er met name zwakte van de m. abductor pollicis brevis en m. opponens pollicis. Wat is nu de meest waarschijnlijke diagnose? Zenuwcompressie van de nervus...

1. medianus.
2. radialis.
3. ulnaris.

Vraag 45

Op de Spoedeisende Hulp wordt een 58-jarige man door de ambulance binnengebracht met een acuut ontstane halfzijdige paralyse. Hij heeft ook een aangezichtsverlamming. Er wordt een MRI-scan van de hersenen gemaakt die een infarct aantoonde dat alle verschijnselen verklaart. In het infarctgebied ligt ook de kern van de nervus facialis.



Wat is de aard en lokalisatie van zijn facialisparese?

1. Centrale facialisparese links
2. Centrale facialisparese rechts
3. **Perifere facialisparese links**
4. Perifere facialisparese rechts

Vraag 46

Een 67-jarige man heeft twee maanden geleden een percutane coronaire interventie ondergaan in verband met een myocardinfarct. Sindsdien gebruikt hij dagelijks carbasalaatcalcium, clopidogrel, een statine en een calciumantagonist. Hij komt bij zijn huisarts omdat hij sinds een paar weken obstipatieklachten heeft. Welk van de genoemde medicijnen is hiervan meest waarschijnlijk de oorzaak?

1. **Calciumantagonist.**
2. Carbasalaatcalcium.
3. Clopidogrel.

Vraag 47

Een 55-jarige vrouw wordt gezien op de Spoedeisende Hulp in verband met acuut ontstane problemen met het spreken. Bij het neurologisch onderzoek valt op dat ze niet goed op de woorden kan komen. Opdrachten zoals de neus aanwijzen en het oor vastpakken voert ze wel uit. Van welke neurologische stoornis is hier sprake?

1. **Een Broca afasie**

2. Een Wernicke afasie

Vraag 48

Bij een man van middelbare leeftijd met een gewicht van 70 kg blijkt sprake van een SIADH. Het serumnatrium is 110 mmol/l. Hij krijgt door een vergissing 2L glucose 5% toegediend in 12 uur. Het urinenatriumgehalte is 100 mmol/l en het urinekaliumgehalte is 50 mmol/l. Hij plast zo'n 150 ml/uur. Wat is het effect op het serumnatriumgehalte na deze 12 uur? Het serumnatriumgehalte zal...

1. >10% afnemen.
2. >10% toenemen.
3. ± gelijk blijven.

Vraag 49

Een arts wordt op zijn vakantie geconfronteerd met een situatie aan het strand waarbij een volwassen man lijkt te zijn verdronken. Het lichaam is koud en bleek en de arts kan geen hartslag of ademhaling vaststellen. Omstanders verklaren dat de man 30 minuten geleden in zee in de problemen is gekomen, daarna is hij niet meer waargenomen totdat het lichaam 10 minuten geleden aanspoelde. Wat moet de arts in dit geval doen?

1. abstineren
2. reanimeren

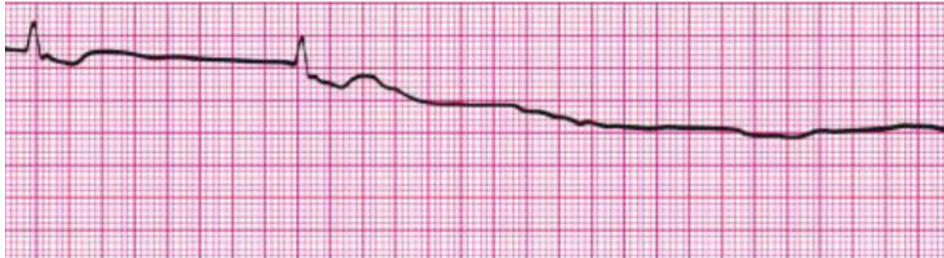Vraag 50

Een 80-jarige vrouw komt wegens iets anders bij de huisarts maar maakt en passant melding van een ontsierende zwelling van de buik. De zwelling bestaat al jaren. De zwelling is week, gemakkelijk weg te drukken en niet pijnlijk bij palpatie. Het valt de arts op dat er in de onmiddellijke nabijheid van de zwelling een oud litteken te zien die van een sigmoïdrectomie blijkt te zijn. Wat is de meest waarschijnlijke diagnose?

1. Een hernia cicatricialis
2. Een peridiverticulair abces
3. Een recidief tumor

Vraag 51

Tijdens een reanimatie van een 76-jarige man wordt gestart met hartmassage en mond op mond beademing (BLS). Wanneer het ambulancepersoneel arriveert en de patiënt aansluit aan de defibrillator wordt hartmassage kort onderbroken voor een ritmecheck. De monitor geeft onderstaande ritmestroom.



Wat is het beste besluit op dit moment?

1. Direct een shock toedienen met de defibrillator en de reanimatie voorzetten gedurende 2 minuten tot de volgende ritmecheck
2. Intraveneus amiodaron toedienen, reanimatie voortzetten en ondertussen diagnostiek in gang zetten om zo spoedig mogelijk een oorzaak van de reanimatiesituatie op te sporen
3. Reanimatie voortzetten tot de volgende ritmecheck en ondertussen diagnostiek in gang zetten om zo spoedig mogelijk een oorzaak van de reanimatiesituatie op te sporen

Vraag 52

Een 28-jarige man met kinderwens en een azoöspermie ondergaat een TESE (testiculaire sperma extractie). Voorafgaand aan deze behandeling, wordt een inschatting gemaakt over de aanwezigheid van zaadcellen in het biopt. Welke hormoonconcentratie wordt daartoe in het bloed bepaald? Dat is de concentratie van

1. FSH
2. Oestrogeen
3. Testosteron

Vraag 53

Een 56-jarige vrouw rookt fors. Ze geeft aan dat zij, vooral bij warm weer, links een gezwollen voet en enkel heeft. De zwelling ontwikkelt zich in de loop van de dag. Aan dit been heeft zij 5 jaar geleden een diepe veneuze trombose doorgemaakt. Na een nacht bedrust is het oedeem verdwenen. Zij heeft geen klachten van benauwdheid. Waardoor ontstaat het oedeem van het linker been gedurende de dag? Door...

1. arteriële insufficiëntie.
2. chronisch veneuze insufficiëntie.
3. recidief diep veneuze trombose.

Vraag 54

Een 6 maanden oud meisje drinkt sinds enkele dagen minder goed en heeft enkele keren gebraakt. De ouders vinden haar geprikkeld reageren. Het meisje heeft hierbij een temperatuur tussen de 37,6 en 38,2 graden Celsius. Bij lichamelijk onderzoek wordt een alert, matig ziek meisje gezien. Er zijn geen duidelijke aanwijzingen voor een focus van de koorts. Welke diagnostiek dient nu als eerste verricht te worden? Onderzoek van...

1. faeces.
2. liquor.
3. urine.

Vraag 55

Een huisarts probeert al een tijdje om een 51-jarige vrouw ervan te overtuigen dat het, vanwege allerlei somatische complicaties die zij heeft, belangrijk is dat zij stopt met het gebruik van alcohol. De patiënte vindt het onzin en ontkent dat er een verband is tussen haar lichamelijke gezondheid en het alcoholgebruik. Ze wil niet stoppen. De huisarts past motiverende gespreksvoering toe. In welk stadium van het motiveringsproces binnen dit model bevindt deze patiënte zich?

1. Beslissen
2. Contemplatie
3. Ontkenning
4. Pre-contemplatie

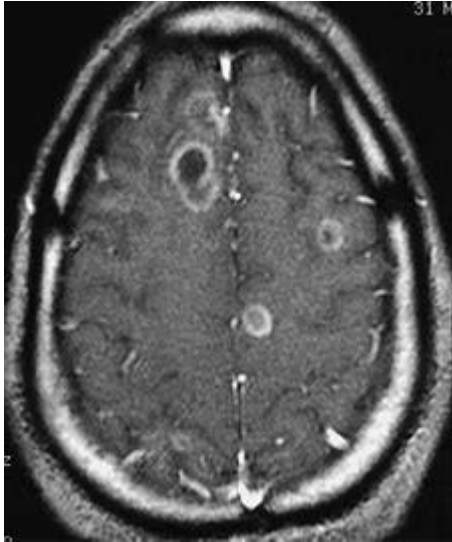
Vraag 56

Bij een man van 64 jaar is op de Spoedeisende Hulp een longembolie vastgesteld in een segmentele tak van de arteria pulmonalis. Hij heeft de afgelopen weken thuis gezeten vanwege een beenbreuk, maar mobiliseerde buitenshuis. Behalve een hoge bloeddruk, waarvoor hij door de huisarts wordt behandeld, heeft hij een blanco voorgeschiedenis. Welke anti-stollingsmedicament heeft nu de voorkeur?

1. Een direct oraal anticoagulans
2. Een vitamine K antagonist
3. Laag moleculair gewicht heparine

Vraag 57

Een 44-jarige man wordt op de Spoedeisende Hulp gezien in verband met hoofdpijn, koorts en een doorgemaakt epileptisch insult. Hij is bekend met HIV waarvoor hij virusremmers gebruikt. Er wordt een MRI-scan verricht met contrastvloeistof die onderstaand beeld laat zien. Wat is de best passende diagnose?



1. Cerebrale HIV infectie
2. Cerebrale syfillis infectie
3. **Cerebrale toxoplasmosis**

Vraag 58

Een 52-jarige patiënt met een blanco voorgeschiedenis wordt behandeld voor een lobaire pneumonie. Hij knapt niet op tijdens antibiotische therapie. Welke van de onderstaande verklaringen is hiervoor het meest waarschijnlijk?

1. Bronchiëctasieën
2. **Empyeem**
3. Longkanker

Vraag 59

Een 47-jarige man presenteert zich op de polikliniek met nierfunctiestoornissen. Hij heeft droge ogen en een droge mond waardoor gedacht wordt aan een interstitiële nefritis als oorzaak van de nierfunctiestoornissen. In dat kader wordt o.a. een serumcalcium bepaald. Hierbij wordt een verhoogde serumcalciumspiegel gevonden (2,9 mmol/l). Welke laboratoriumbepaling zal de meeste informatie geven over de oorzaak van de hypercalcaemie?

1. 25-mono-OH vitamine D
2. Calcitonine
3. **Parathormoon**

Vraag 60

Een 36-jarige man komt op het spreekuur van de huisarts. Sinds 3 weken heeft hij hevige pijn laag in de rug, die uitstraalt naar het rechterbeen helemaal tot in de voet. Hij merkt ook dat hij sinds een paar dagen moeite heeft met het gasgeven in de auto. Bij het onderzoek wordt zwakte van de kuitspieren rechts gevonden en een verminderde achillespeesreflex aan die zijde. Er is waarschijnlijk sprake van een radiculair syndroom op basis van een hernia nucleus pulposi (HNP). Welke wortel is meest waarschijnlijk gecompromiteerd op basis van zijn klinisch beeld?

1. L4
2. L5
3. S1

Vraag 61

Een 45-jarige vrouw heeft een gegeneraliseerde angststoornis. Zij heeft cognitieve gedragstherapie gehad, maar had hier geen baat bij. Ze heeft vervolgens paroxetine (een SSRI) geprobeerd, maar ook dat had geen effect. Welke medicatie kan nu het beste als vervolgstap worden gekozen?

1. Alprazolam (een benzodiazepine)
2. Clomipramine (een TCA)
3. Fenelzine (een MAO-remmer)
4. Lithium

Vraag 62

Een 65-jarige vrouw onderging, vanwege een mammacarcinoom, een mammasparende operatie links met schildwachtklierprocedure. Het PA-verslag toont: pT1N0(sn) invasief carcinoom, ductaal type, ER-PR-Her2neu-, snijvlakken vrij, invasiegraad 1. Welke vervolgbehandeling is het best passend voor deze vrouw?

1. Chemotherapie
2. Hormoontherapie
3. Radiotherapie van de linker mamma

Vraag 63

Een 2-jarig jongetje heeft sinds een dag hoge koorts. Hij wil niet liggen en huilt veel. Bij lichamelijk onderzoek wordt een otitis media acuta vastgesteld. Wat is het best passende vervolg beleid?

1. Paracetamol drank
2. Plaatsen trommelvliesbuisjes
3. Starten antibiotica

Vraag 64

Een 67-jarige vrouw krijgt in korte tijd een steeds dikkere buik. Er blijkt ascites te bestaan. Een diagnostische punctie toont een albumineconcentratie in de ascitesvloeistof van 29 g/l. In het bloed is de albumineconcentratie 34 g/l. Bij welke diagnose past deze bevinding het beste?

1. Nefrotisch syndroom
2. Ovariumcarcinoom
3. Rechter hartfalen

Vraag 65

Een 25-jarige vrouw is bekend met ernstige therapieresistente acne. De dermatoloog wil de vrouw gaan behandelen met isotretinoïne capsules. Welke van onderstaande condities is een contra-indicatie voor het starten van deze behandeling?

1. Actieve zwangerschapswens
2. Gebruik van NSAID'S
3. Roken

Vraag 66

Een 45-jarige vrouw met hypertensie meldt zich met zeer hevige plotseling ontstane pijn tussen de schouderbladen op de Spoedeisende Hulp. Zij heeft sinds een half uur klachten. Zij ziet er ziek uit en ze ademt snel. Haar bloeddruk is links 70/50 mmHg en rechts 150/50 mmHg. Het ECG is normaal. Wat is de meest waarschijnlijke diagnose?

1. Aorta dissectie
2. Longembolie
3. Pneumothorax

Vraag 67

Een 6-jarig jongetje heeft een hinderlijke obstipatie. Bij uitgebreid aanvullend onderzoek is geen onderliggende ziekte aangetoond. De kinderarts wil een laxeermiddel voorschrijven. Wat is in dit geval de eerste keuze?

1. Macrogol
2. Loperamide
3. Magnesiumoxide

Vraag 68

Een 24-jarige vrouw heeft steeds de gedachte om bij zichzelf haren uit te trekken. Zo trekt ze bijvoorbeeld één voor één haren van haar hoofdhuid of wenkbrauwen uit. Ze heeft hierdoor kale plekken gekregen. Ze probeert zich steeds te verzetten tegen de gedachte om weer haren uit te trekken maar dat lukt moeilijk omdat ze er ook een prettig en ontspannen gevoel bij krijgt. Welke term beschrijft deze gedachten het beste?

1. Dranggedachten
2. Dwanggedachten

Vraag 69

Een 75-jarige vrouw komt bij de huisarts in verband met pijn in de benen bij het lopen. De klachten ontstaan na 500 meter lopen en verdwijnen bij stilstaan. Bij fietsen krijgt ze ook klachten. Wat is de meest waarschijnlijke diagnose?

1. Neurogene claudicatio
2. Vasculaire claudicatio

Vraag 70

Een 40-jarige man vertelt aan zijn omgeving dat hij een groot eigen bedrijf in het buitenland heeft en daar goede zaken doet. Hij scheidt erover op dat hij een groot jacht aan de Middellandse Zee heeft en een chalet in Zwitserland. Op feestjes trekt hij hierdoor veel mensen aan en lijkt daarvan te genieten. In werkelijkheid zit de man al jaren in de bijstand. Hij moet best veel moeite doen om de schijn van zijn verhaal op te houden en er voor te zorgen dat niemand erachter komt dat zijn verhalen niet kloppen. Hij denkt wel eens dat hij op zou moeten biechten dat zijn verhalen niet waar zijn, maar hij vreest dat men dan boos op hem zal worden. Er is hier sprake van...

1. een hands-off parafilie.
2. een scatologische stoornis.
3. pseudologia fantastica.
4. simulatie.

Vraag 71

Een 20-jarige vrouw komt bij de huisarts vanwege palpitations, transpireren en gewichtsverlies. Zij heeft opvallend uitpuilende ogen, met verdikte oogleden. Bij laboratoriumonderzoek blijkt het TSH <0,01 mE/l en een fT4 van 70pmol/l. Bij welke diagnose passen deze bevindingen het best?

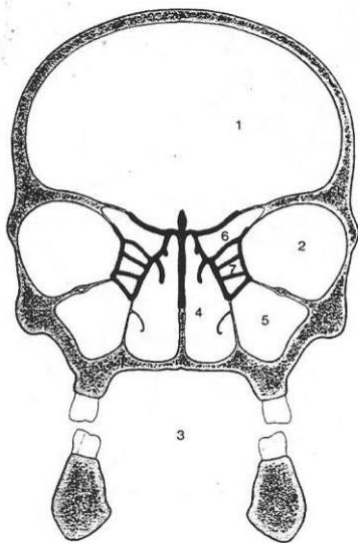
1. Hashimoto thyreoïditis
2. TSH-producerend hypofyseadenoom
3. Ziekte van Graves

Vraag 72

Een 89-jarige vrouw, is bekend met matig ernstige dementie, COPD en een ernstige aortaklepstenose. Zij woonde al in het verpleeghuis, is ADL afhankelijk, kan zelfstandig een paar meter lopen en zit verder veel. Nu wordt ze op de Spoedeisende Hulp binnengebracht met een collumfractuur na een val. Welke van de twee onderstaande opties is het best-passende behandeladvies voor deze patiënte?

1. Kop-halsprothese
2. Niet opereren en pijnstilling

Vraag 73



De figuur hierboven is een lijntekening van een frontale (coronale) doorsnede door de schedel. De zichtbare holtes zijn genummerd. Nummer drie is de mondholte. Welke holte wordt aangeduid met nummer 6?

1. Cellulae ethmoïdiales
2. Sinus frontalis
3. Sinus sphenoidalis

Vraag 74

Een 86-jarige vrouw is al langer slecht ter been en vertelt vaker hetzelfde. Ze wordt nu verward en ontredderd aangetroffen in haar huis. Ze hoest en ademt snel. Patiënte heeft waarschijnlijk een delier. De belangrijkste predisponerende factor voor haar delier is...

1. een luchtweginfectie.
2. haar matige mobiliteit.
3. het verminderde geheugen.

Vraag 75

Bij een 74-jarige man wordt in verband met aanhoudende hoestklachten een CT-thorax gemaakt. Hierop worden een 5 cm grote, sprieterige afwijking in de rechter bovenkwab, meerdere noduli pulmonaal en afwijkingen in de lever gezien. Acht jaar geleden is hij geopereerd aan een hypopharynxcarcinoom. Zijn zus is 15 jaar geleden behandeld voor tuberculose. Wat is de meest waarschijnlijke diagnose bij deze man?

1. Metastasen van het hypopharynxcarcinoom
2. Pneumonie
3. Primair longcarcinoom met metastasen
4. Tuberculose

Vraag 76

Op het spreekuur van de huisarts komt een 23-jarige student in verband met periodieke gevoelens van neerslachtigheid. Bij navraag blijkt hij regelmatig MDMA te gebruiken. Tijdens dit gebruik voelt hij zich erg fijn. De huisarts legt uit dat regelmatig gebruik van MDMA kan leiden tot depletie van een belangrijke neurotransmitter, hetgeen de oorzaak kan zijn van de gevoelens van neerslachtigheid. Het betreft hier de neurotransmitter...

1. acetylcholine.
2. dopamine.
3. gamma-amino-boterzuur.
4. serotonine.

Vraag 77 Vervallen: meerdere alternatieven verdedigbaar

Een 72-jarige man is gediagnostiseerd met een gemetastaseerd prostaatscarcinoom. De uroloog stelt een behandeling met anti-androgenen voor. Hij waarschuwt de man voor een veelvoorkomende bijwerking. Welke bijwerking komt zeer frequent voor bij de behandeling met antiandrogenen?

1. Erectiestoornissen
2. Gynaecomastie
3. Stemningsveranderingen
4. Vermoeidheid

Vraag 78

Een 73-jarige vrouw komt bij de huisarts omdat zij geel ziet. De huisarts laat bloedonderzoek verrichten, wat de volgende uitslagen laat zien: bilirubine totaal 263 $\mu\text{mol/L}$, geconjugeerd bilirubine 218 $\mu\text{mol/L}$, Alkalisch fosfatase 327 U/L, gamma-glutamyltransferase 413 U/L, ASAT 83 U/L, ALAT 91 U/L. Van welke vorm van icterus is bij deze vrouw waarschijnlijk sprake?

1. Intrahepatisch

2. Posthepatisch

3. Prehepatisch

Vraag 79 vervallen: onduidelijke vraagstelling

Een man van 52 jaar komt op het spreekuur van de huisarts vanwege moeizamer plassen en nadruppelen. De urinestraal is minder krachtig dan voorheen. 's Nachts moet hij drie keer plassen. Wat is het best passende vervolgbeleid?

1. Het advies zittend te gaan plassen
2. Starten met een alfa-1-blokker
3. Verwijzing naar een bekkenbodempfysiotherapeut

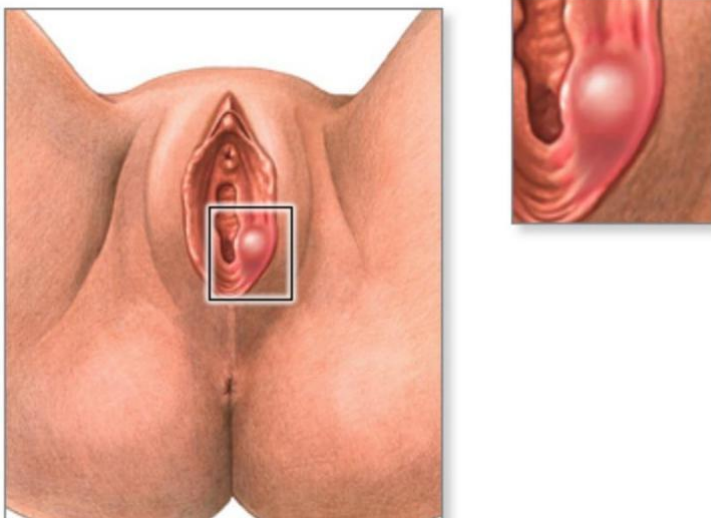
Vraag 80

Een 36-jarige vrouw stopt van de ene op de andere dag met roken. Tot nog toe rookte ze 20 sigaretten per dag. Ze gebruikt géén nicotine vervangende middelen of andere hulpmiddelen. Door de ontwenning van nicotine zal ze 24 tot 48 uur later de grootste kans hebben op last hebben van...

1. afgenomen eetlust.
2. rusteloosheid.
3. slaperigheid.

Vraag 81

Een 35-jarige vrouw komt op het spreekuur van de huisarts vanwege een pijnlijke zwelling van het linker labium majus (zie onderstaande afbeelding voor de locatie). De zwelling neemt geleidelijk aan toe en de vrouw kan niet meer zitten van de pijn. Wat is de meest waarschijnlijke diagnose bij deze vrouw?

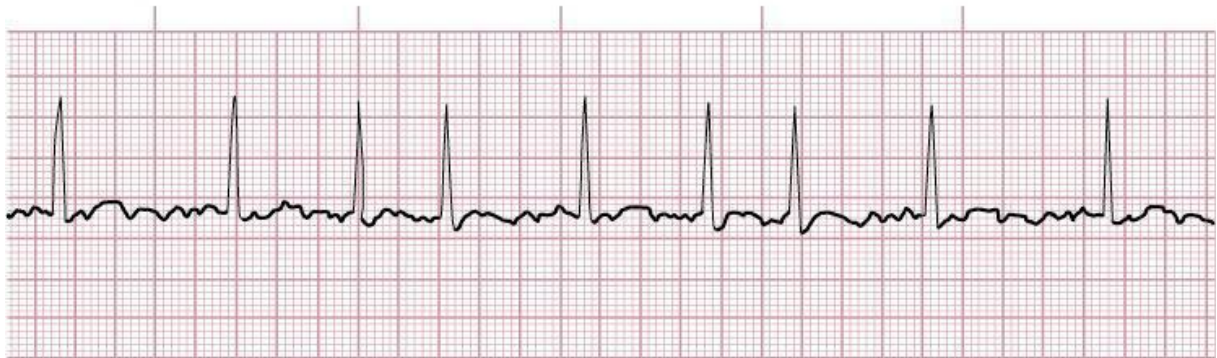

1. Bartholinische cyste
2. Ontstoken retentie cyste

3. Vulvacarcinoom

Vraag 82

Een 77-jarige vrouw is bekend met COPD Gold IV. Er is daarbij sprake van pulmonale hypertensie, waardoor er rechts decompensatio cordis bestaat. Momenteel is zij opgenomen in het ziekenhuis en ligt aan de telemetrie-bewaking. Zij klaagt sinds een uur over hartkloppingen en heeft daarbij ook toegenomen benauwdheidsklachten. De ritmestroom laat het onderstaande beeld zien.



Wat is nu het beste beleid bij deze patiënt? Starten met...

1. acetylsalicylzuur.
2. digoxine.
3. een vitamine K-antagonist.

Vraag 83

Bij een 61-jarige man met in jaren geleidelijk toegenomen optrekkende gevoelsstoornissen in handen en voeten, wordt een EMG verricht vanwege de verdenking op een polyneuropathie. Het EMG-patroon vertoont aan de benen verlaagde amplitudes. De geleidingsnelheden zijn normaal. Welke diagnose kan er nu gesteld worden?

1. Een axonale polyneuropathie
2. Een demyeliniserende polyneuropathie
3. Een dunne vezel neuropathie

Vraag 84

Een 34-jarige vrouw is 37 weken zwanger. Zij heeft pijn in haar schaamstreek en zichtbare blaasjes. De gynaecoloog stelt de diagnose primo infectie met herpes genitalis. Wat is het beste passende vervolgbeleid?

1. Een sectio caesarea is aangewezen
2. Vaginale bevalling met antivirale medicatie

EINDE VAN DE TOETS